Aus dem Pathologischen Institut der Universität Göttingen

Vorstand: Prof. Dr. Gg. B. Gruber

Unterschiede und Gleichheiten bei unfreien Doppelbildungen

Dissertation

zur Erlangung des Doktorgrades der Medizinischen Fakultät der Georg-August-Universität zu Göttingen

vorgelegt am 16. August 1938 von

Johanna Pol

aus Berlin-Wilmersdorf

1938

Druck: Lengericher Handelsdruckerei, Lengerich i. W.

Tag der mündlichen Prüfung: 18. November 1938

Dekan: Prof. Dr. Krantz
Berichterstatter: Prof. Dr. Gg. Gruber

Gedruckt mit Genehmigung der Medizinischen Fakultät der Georg-August-Universität zu Göttingen

Inhaltsverzeichnis.

I. Einleitung.

II. Hauptteil:

a) Nachweis der Unterschiede und Gleichheiten an mehr als zwei Dutzend Fällen aus dem Beobachtungsgut von Gg. B. Gruber.

b) Neue Einzeluntersuchungen und Beobachtung ihrer Gleichheiten und Unterschiede:

Beobachtung 30: Cephalothoracopagus disymmetros tetrabrachius tetrapus,

Beobachtung 31: Thorakopagus monosymmetros tetrabrachius tetrapus,

Beobachtung 32: Thorakopagus monosymmetros tetrabrachius tetrapus.

III. Frage des Situs inversus bei Doppelbildungen.

IV. Zusammenfassung der Ergebnisse.

V. Schrifttum.

VI. Abbildungen und Skizzen.

VII. Tabellen.

Digitized by the Internet Archive
in 2026

https://archive.org/details/IA40154024_0385

Einleitung.

Seitdem die bereits 1865 von Mendel aufgestellten und dann eine Zeitlang in Vergessenheit geratenen Vererbungsgesetze um 1900 neu entdeckt sind, ist die Bewegung der Erbforschung nicht wieder zur Ruhe gekommen. Noch nie war sie so stark wie in unseren Tagen.

Eine Forschungsrichtung beschäftigt sich vornehmlich mit der Breite des Rahmens erblich gegebener Möglichkeiten, innerhalb dessen sich die Umwelteinflüsse auswirken können. Das ist die Zwillingsforschung. Dabei sind die eineiigen Zwillinge von positiver Bedeutung, da sie bei der Gleichheit ihrer Erbanlagen erlauben, das Kräfteverhältnis von Erbanlage und Umwelt genau abzugrenzen. Die Erbforscher befassen sich damit, die Konkordanz (Übereinstimmung in einem Merkmal) und Diskordanz (mangelnde Übereinstimmung oder Verschiedenheit in bezug auf ein Merkmal) bei eineiigen Zwillingen zu untersuchen. Dabei handelt es sich immer um sogenannte „freie Doppelbildungen". Da es nun auch „unfreie Doppelbildungen", d. h. irgendwie geweblich zusammenhängende eineiige Zwillinge gibt, ist es interessant, diese ebenfalls auf ihre Gleichheiten und Unterschiede zu untersuchen.

Meine Aufgabe ist es, an einem Beobachtungsgut von mehr als zwei Dutzend entsprechenden unfreien Doppelbildungen die Fragen der Konkordanz und Diskordanz zu prüfen. Dabei ist zu bemerken, daß die anatomische Einzeluntersuchung in der Mehrzahl dieser Fälle von anderer Seite vorgenommen worden ist unter den Augen meines Lehrers Gg. B. Gruber. Es handelt sich um Früchte seiner Beobachtungskreise in Mainz, Innsbruck und Göttingen.

Hauptteil.

In den „Abhandlungen der Gesellschaft der Wissenschaften zu Göttingen" erschien 1931 eine Arbeit von G. B. Gruber „Über Zweiköpfigkeit bei Menschen" (Dizephalus, Diprosopus, Ileothorakopagus), über deren Fälle folgendes zu berichten ist:

1. Diprosopus triorbitarius tetrophthalmikus diotus distomus ♀.

Im ersten Fall dieser Abhandlung über Zweiköpfigkeit handelt es sich um einen Diprosopus aus der Göttinger Frauenklinik. — Nach Abbildung und Beschreibung stimmen die Gesichtshälften genau überein, vor allem fällt jederseits eine Lippen-Nasen-Oberkieferspalte auf. Diese Spaltbildungen sind symmetrisch angeordnet: im linken Gesicht in das rechte Nasenloch hineinreichend, im rechten Gesicht in das linke Nasenloch. Beiderseits setzt sich die Spaltbildung auf den Oberkiefer fort. — Am

Gesicht ist außerdem noch zu erwähnen, daß nur die linke Ohrmuschel ein nach oben umgebogenes gewulstetes Läppchen zeigt.

An der Bildung des Schädeldaches sind beide Gesichtsteile in gleicher Weise beteiligt. Der Kopf ist allerseits geschlossen, dagegen befindet sich in der Dorsolumbalgegend eine eiförmige Spina bifida.

Der Körper dieser Mißbildung erscheint im übrigen einfach, aber das Röntgenbild ergibt eine Doppelung der Wirbelkörperknochenkerne im Bereich der Hals-, Brust- und Lendenwirbelsäule. Die Zweifachbildung beschränkt sich also nicht lediglich auf das Gesicht, und wir können uns darum vielleicht die Doppelbildung zusammengesetzt denken aus zwei Keimlingen, „zwischen denen zu wenig Bildungsmaterial und zu wenig Entwicklungsraum für eine völlig seitengleiche Ausbildung vorhanden gewesen ist" (S. 77 der Abhandlung über Zweiköpfigkeit).

Unter dieser Voraussetzung würde die eine Hälfte der Mißbildung von dem einen Foetus und die andere Hälfte von dem anderen Foetus zustande gekommen sein.

Diese beiden Hälften unterscheiden sich durch die Bildung des Zwerchfelles. Links ist rückwärts und seitlich eine große Zwerchfellücke, durch die ein großer Teil der Baucheingeweide (Leberteile, Dünndarm, Milz, Colon ascendens, transversum und descendens) in die linke Pleurahöhle vorgefallen sind. Außerdem besteht zwischen der linken Pleurahöhle und der Herzbeutelhöhle ein weit offenes Foramen pleuropericardiacum.

Die rechte Pleurahöhle ist jedoch sowohl gegen das Abdomen wie gegen den Herzbeutel geschlossen.

Die linke Lunge zeigt ungewöhnliche Furchenbildung, ist nur einlappig, die rechte Lunge ist zweilappig.

2. Diprosopus mit Akranie und Rhachischisis ♀.

Fall C der Abhandlung über Zweiköpfigkeit bei Menschen stellt einen Diprosopus diophthalmikus diotus distomus monauchenos mit Akranie, Anenzephalie, Rhachischisis occipitocervikodorsalis und mit Hepatomphalos dar.

Es sind zwei Medullaranlagen vorhanden, beide offen. Sie erstrecken sich parallel bis in die Lendengegend.

Auffallend an dieser Doppelbildung ist wieder wie bei Fall 1 eine Oberlippen-Kiefer-Gaumenspalte, die jederseits zum äußeren Nasenloch zieht.

An der Bildung des Rumpfes und der Eingeweide dieses Diprosopus sind keine Unterschiede beider Hälften festzustellen.

Erwähnenswert ist vielleicht, daß beide Nieren klumpig sind und sehr hochstehen, infolgedessen sind die Nebennieren ventral verschoben.

3. Diprosopus tretophthalmikus tetrorbitarius diotus monostomus dignathus monauchenos ♀.

Bei dieser weiblichen Doppelmißbildung finden wir folgende Unterschiede und Gleichheiten zwischen der linken und rechten Hälfte:

Das Schädeldach fehlt und geht in eine Rhachischisis zervikodorsolumbalis über, sodaß beide Anlagen des Rückenmarkes bis zum Kreuzbein hinunter freiliegen.

Während die rechte Pleurahöhle mit einer zweilappigen Lunge wohlgebildet ist, befindet sich links eine Zwerchfellslücke mit Vorfall eines großen Anteils der Baucheingeweide in die linke Pleurahöhle. Diese steht außerdem mit dem Herzbeutel in offener Verbindung. Die linke Lunge ist atypisch gelappt.

4. Dicephalus dibrachius mit getrennten Hälsen ♀.

Wirft man einen Blick auf die Abbildung dieses Falles, so tritt uns sofort der Unterschied in der Entwicklung zwischen beiden Individualteilen entgegen. Von vorn gesehen erscheint der rechte Kopf wesentlich kleiner, die Schädelwölbung fehlt, während der linke Kopf von normaler Größe ist.

Dementsprechend beträgt die Gesamtlänge des rechten Fruchtanteils 32 cm, des linken 40 cm.

Die geringe Höhe des rechten Schädels ist darauf zurückzuführen, daß das verknöcherte Schädeldach der Basis unmittelbar aufliegt. Bei der Geburt war offenbar außerdem noch eine occipitale Meningoexenzephalie vorhanden. Jetzt zeichnet sich dieser Fruchtanteil noch durch eine zervikodorsolumbale Spina bifida aperta aus.

Dieser vollkommenen Hemmung in der Entwicklung des Zentralnervensystems und der sie umhüllenden knöchernen Teile bei dem rechten Foetus steht die normale Entwicklung bei dem linken gegenüber, bei dem lediglich eine Spina bifida im dorsolumbalen Abschnitt der Wirbelsäule vorhanden ist.

An den Gesichtern dieses Dicephalus fällt auf, daß nur die linke Frucht — deren Kopf wie eben betont sonst normal ist — durch eine links angeordnete Lippen-Oberkieferspalte ausgezeichnet ist.

An der Bildung des Herzens und der symmetrisch angeordneten Gefäße sind beide Individualteile gleichmäßig beteiligt bis auf eine Abweichung in den Venenverhältnissen: von der oberen Körperhälfte her kommen zwei Kardinalvenen, wobei die rechte der gewöhnlichen Vena cava superior entspricht. Hingegen fehlt dem linken Fruchtanteil die typische Vena cava superior, und es ist nur die Vena cardinalis anterior sinistra vorhanden.

Die Arteria umbilicalis ist nur linksseitig ausgebildet. Die nach vorne gelegenen Pleurahöhlen sind bei den beiden Fruchtanteilen gleichmäßig gebildet, ohne Zwerchfellslücken mit normal gebauten kräftigen Lungen. Das sind also die linke Pleurahöhle des linken Individualteils mit einer zweilappigen Lunge und die rechte Pleurahöhle des rechten mit einer dreilappigen Lunge. Eine retrokardiale Pleurahöhle mit einem foramen pleuropericardiale enthält für jeden Foetus noch eine Lunge. Beide sind infolge der Raumbeschränkung nicht zur vollen Entwicklung gekommen; sie sind nur klein und die rechte Lunge der linken Frucht nur zweilappig, die linke Lunge der rechten nur einlappig.

Also haben wir trotz der Raumbeschränkung bei dieser Doppelbildung keine verschiedene Entwicklung der Lungen-, Pleura- und Herzverhältnisse.

In bezug auf die übrigen Eingeweide ergeben sich keine Besonderheiten; nur ist die in der rechten Fruchtseite gelegene Niere durch Blutaustritte deformiert, worin sie sich von der links gelegenen unterscheidet.

Die Bildung des Skeletts erhellt aus einer Röntgenaufnahme, die außer den schon besprochenen Unterschieden der beiden Schädel ergibt, daß die Brustwirbelsäule des rechten Individualteils eine Verdoppelung der kleinen Knochenkerne der Wirbel in den oberen zwei Dritteln zeigt.

5. Dicephalus monohemikranius.

Auch der folgende Fall zeigt eine starke Differenz in der Entwicklung beider Foeten.

Die linke Fruchthälfte zeigt einen sehr gut ausgebildeten Schädel mit tadelloser Wirbelsäule — bis auf einen sakralen Hiatus —, wohingegen

der rechte Fruchtanteil eine völlig offene Wirbelsäule und ein Hemikranium aufweist. Letzteres kam dadurch zustande, daß bei normaler Bildung von Stirn- und Scheitelbeinen die Hinterhauptsschuppe fehlte, sodaß diese beiden Knochen sich flach auf die Schädelbasis gelegt und für das Gehirn kaum Platz gelassen haben. So hat wahrscheinlich Exenzephalie vorgelegen. — An Stelie der großen Fontanelle sind nur feine Nahtlinien sichtbar. — Der Ring des Foramen occipitale magnum hat sich nicht schließen können infolge des Fehlens der Hinterhauptschuppe und geht in eine völlige Rhachischisis über.

Das Röntgenbild ergibt eine Skoliose beider Wirbelsäulen, die allerdings bei dem rechten Individualteil ungleich stärker ausgeprägt ist. Links ist nur eine leichtkonvexe Skoliose im Brustabschnitt zu verzeichnen und in Übereinstimmung damit Ungleichheiten der Kerne dieser Wirbelknochen.

Die rechte offene Wirbelsäule weist dagegen eine dreifache Schwingung auf: rechtskonvex im oberen, rechtskonkav im unteren Brustabschnitt und wieder rechtskonvex in der Lendengegend. Besonders stark ist die letztgenannte Skoliose; zwischen viertem und fünftem Lendenwirbel ist ein Keilwirbel vorhanden. Außerdem fallen rechts der letzte Brustwirbel und der zweite Lendenwirbel durch je zwei nebeneinander liegende Knochenkerne auf.

6. Dicephalus triomus dibrachius ♂.

Die Köpfe weisen in bezug auf Schädel- und Gesichtsbildung große Ähnlichkeit auf.

Über die Thoraxorgane ist folgendes zu sagen:

Es sind zwei Herzen vorhanden in zwei getrennten Herzbeuteln. Sie stimmen in bezug auf den Abgang der Gefäße überein bis auf die Bildung der Arteriae subclaviae.

Beim rechten Fruchtanteil fehlt die Arteria subclavia sinistra. Man kann geltend machen, daß sie sich nicht ausbilden brauchte, da der dazu gehörige Arm fehlt. Aber bei der linken Frucht ist ebenfalls ein Arm — der rechte — nicht vorhanden, und trotzdem entspringt aus dem Aortenbogen eine Arteria subclavia dextra, die für diesen Arm vorgesehen war.

Jeder Individualteil enthält zwei Pleurahöhlen, eine rechte und eine linke.

Lungen und Pleurahöhlen der linken Frucht weisen keine Besonderheiten auf, nur ist der Oberlappen der rechten Lunge stark nach oben gedrängt durch eine Vena azygos, die in einer vorspringenden Pleurafalte liegt.

Beim rechten Foetus ist die rechte Pleurahöhle mit ihrer Lunge normal, dagegen fehlt links zum großen Teil das Diaphragma; Magen, Pankreas und ein Teil der gemeinsamen Leber sind in die Pleurahöhle vorgefallen. Entsprechend diesem Eingeweidevorfall ist der Oesophagus verkürzt, da er natürlich den Magen eher erreicht.

Links sind Oesophagus und Magen normal gelegen und gebildet.

Die Milz scheint rechts nicht vorhanden zu sein. Links liegt sie zwischen Magen und hinterer Bauchwand.

Ein Blick auf das Röntgenbild zeigt, daß an der Bildung der Sketthälften ebenso wie am äußeren Bau beide Früchte sehr gleichmäßig beteiligt sind. Beide zeigen beim Übergang der Hals- in die Brustwirbelsäule eine Zweiteilung der Wirbelkörperknochenkerne und eine Keilwirbelanlage.

7. Dicephalus tribrachius tetramanus ♂.

Bei dieser Doppelbildung fällt die Ähnlichkeit der Gesichter noch viel stärker auf als im vorhergehenden Fall.

Wir finden ein aus zwei Anlagen verschmolzenes Herz. Vier Kardinalvenen münden — von oben kommend — in den venösen Vorhof. Die linke Kardinalvene des linken Individualteils ist sehr klein im Gegensatz zu den drei übrigen gewöhnlich Beschaffenen.

An der unteren Körperhälfte stimmt die Zahl und Anordnung der Venen überein. Bei den Arterien ist etwas Auffallendes nicht zu bemerken.

Übereinstimmung zeigen die beiden Herzen auch in einer Kommunikation der venösen und arteriellen Kammerabschnitte miteinander.

Bei der linken Frucht sind die Verbindungen mit dem Herzbeutel geschlossen, bei der rechten dagegen liegt mit der linken Pleurahöhle ein foramen pleuropericardiale vor.

Auch diese Doppelbildung weist Zwerchfellslücken auf. Es ist bemerkenswert, daß nicht wie sonst häufig die beiden in der Mitte der Doppelbildung gelegenen Pleurahöhlen davon betroffen sind, sondern bei beiden Foeten weist die linke Pleurahöhle eine Lücke auf, also eine außen und eine in der Mitte gelegene. Letztere ist nur klein; es handelt sich um einen peritonealen Kanal, der von der linken Pleurahöhle des rechten Individualteils zum Foramen Winslowi führt und vorwiegend ausgefüllt ist von einer dritten Nebennierenanlage.

Die lateral gelegene Pleurahöhle der linken Frucht weist eine so weite Verbindung mit dem Abdomen auf, daß Magen, Duodenum, Milz, Ileum, Colon ascendens und transversum in ihr zu finden sind. Entsprechend dem Eingeweidevorfall ist die linke zweilappige Lunge klein und nach oben gedrängt; die rechte ist dreilappig und ohne Besonderheiten.

Bei der rechten Frucht zeigen beide Lungen sekundäre Läppchen, die rechte im Mittellappen, die linke in allen Teilen. Letztere ist außerdem dreilappig im Gegensatz zur linken Lunge der linken Frucht.

Jedem Individualteil gehört eine Niere zu. Rechts liegt sie in der Beckenhöhle und ist deformiert, links ist sie typisch gelegen und gebaut. Rechts fällt die Nebenniere durch ihre Größe auf. Die Milz an dieser Seite ist sehr klein und mit dem etwas atypisch gelegenen Pankreas verwachsen.

Das Skelett zeigt eine außerordentliche Übereinstimmung in Bau und Größe bei beiden Früchten.

8. Ileothoracopagus tripus ♀.

Gesicht und Schädel, Größe und Gestalt des Körpers, Brust- und Bauchorgane sind beiderseits gleich gebildet. Auffallend ist an dieser weiblichen Frucht die Bildung der Geschlechtsorgane.

Die Genitalanlage des rechten Foetus ist nicht zur Einheit gelangt; wir finden einen Uterus didelphys vor mit zwei Vaginen. Der eine Uterusanteil ist stark muskulös, der andere blasig aufgetrieben und mit Schleim gefüllt.

Der Uterus des linken Kindes ist einfach und normal, muskulös nicht aufgetrieben. Es ist nur eine Vagina vorhanden.

Beiden Individualteilen ist noch eine Kloakenbildung eigen, von denen jede mit der anderen in Verbindung steht, sodaß sich eine Doppelkloake ergibt. Die Ausbuchtung der rechten Frucht ist wesentlich größer als die der linken.

Die folgenden Fälle finden sich in der Abhandlung „Beiträge zur Kenntnis der Dicephalie“ von Gruber-Eymer.

9. Dicephalus diprosopus monauchenos tetrophthalmus diotus ♂.

Dieser Dicephale zeigt einen einheitlichen plumpen Körper, über dessen äußeren Bau und Eingeweide nichts Besonderes zu sagen ist.

Die Köpfe sind sehr stark miteinander verwachsen und sitzen tief zwischen den Schultern. Sie sind in gleicher Weise mißgestaltet insofern, als jederseits der Hirnschädel fehlt, und nur eine kümmerliche Hirnmasse vorhanden ist. Die Cranioschisis setzt sich fort in eine Rhachischisis. Diese Spaltbildungen beider Köpfe gehen ineinander über.

Die Gesichter sind untereinander gleich. Die Augäpfel quellen hervor; Nase und Mund sind normal.

10. Dicephalus diprosopus monauchenos tetrophthalmus tetrotus ♀.

Äußerlich betrachtet weist diese Frucht einen ähnlichen Bau auf wie der vorhergehend beschriebene Fall. Beiden Duplizitätsanteilen gemeinsam ist das Fehlen fast aller Knochen des Schädeldaches oder ihre rudimentäre Ausbildung und die Fortsetzung des Schädeldefektes in einer Rhachischisis.

In bezug auf die Wirbelsäule ergibt das Röntgenbild eine starke Unregelmäßigkeit der obersten Halswirbel nur des linken Schädels.

Zunge, Pharynx, Larynx und Trachea sind doppelt vorhanden und gleich ausgebildet, dagegen zeigen sich bezüglich Lunge und Herz einige Unregelmäßigkeiten und Unterschiede:

Die rechte Lunge der rechten Frucht ist dreilappig und groß, die Pleurahöhle allseitig geschlossen. Die linke Lunge ist zusammengewachsen mit der rechten Lunge des linken Foetalanteils. Sie liegen gemeinsam in einer dritten Pleurahöhle hinter dem Herzbeutel.

Im Gegensatz zu der — in dem gemeinsamen Thorax lateral gelegenen — rechten Lunge der rechten Frucht ist die gleichfalls lateral gelegene linke Lunge des linken Foetus auffallend hochgelegen, klein und nur einlappig. Das hat seinen Grund in einer großen Zwerchfellslücke der linken Pleurahöhle, in die Leber, Magen, Milz und Dünndarmschlingen der gemeinsamen Abdominalorgane vorgefallen sind. Außerdem kommuniziert diese Pleurahöhle durch ein offenes Pleuroperikardialloch mit dem Herzbeutel, während die rechte Pleurahöhle (des rechten Foetalanteils) gegen Abdomen und Herz vollständig abgeschlossen ist.

Das Herz ist aus zwei Anlagen zusammen gewachsen; die Duplizität erhellt aus zwei Aortenabgängen.

Die linke Aorta hat sich zur Körperschlagader entwickelt, während die rechte nur aufgeht in die Halsarterien des rechten Kopfes.

Die beiden Aorten entspringen einer gemeinsamen Herzkammer.

Die Unterschiede der übrigen Gefäßanlagen dieser Doppelbildung lassen sich nicht auswerten infolge des starken Zusammenwachsens der Herzen.

11. Dicephalus diauchenos dibrachius mit Doppelung der ganzen Wirbelsäule ♀.

Die Köpfe der Doppelbildung sind einander sehr ähnlich in bezug auf Gesichts- und Schädelform. Auch das Röntgenbild ergibt Übereinstimmung des knöchernen Schädels weiter abwärts der Wirbelsäule und des übrigen Knochenbaues.

Über die Herzbeutel- und Pleuraverhältnisse läßt sich folgendes sagen:

Der Herzbeutel hat nach rechts und links ein offenes Foramen pleuroperikardiale, also auf beiden Seiten (während es beim vorhergehenden Fall nur einseitig ausgebildet war). Außerdem steht die linke Pleurahöhle

(des linken Individualteils) mittels einer großen Zwerchfellslücke in offener Verbindung mit dem Bauchraum. Die in dieser Pleurahöhle liegende Lunge ist zweilappig, klein und hochgelegen. Zahlreiche Eingeweide sind vorgefallen: ein Teil der Leber, Milz, Magen, Querdarm, Duodenum und Pankreas.

Im Gegensatz dazu hat die rechte Pleurahöhle (der rechten Frucht) keine Zwerchfellslücke und enthält eine gewöhnliche dreilappige Lunge.

Eine dritte retromediastinale Pleurahöhle mit zwei länglichen Lungen ist vorhanden.

Sonst ist über die Organe dieser Doppelbildung nichts Besonderes zu sagen.

12. Dicephalus ♂.

Bei der folgenden Beschreibung handelt es sich nur um die Eingeweide eines Dicephalus.

Die Organe von der Zunge an bis abwärts zum Zwerchfell sind alle doppelt vorhanden. Dabei ergibt sich als Unterschied, daß der linke Foetus nur zweilappige Lungen, der rechte nur dreilappige Lungen enthält.

Die Herzen sind im rechten Vorhofgebiet verschmolzen. Das Herz der rechten Frucht ist wesentlich kleiner als das der linken, welches größer und kräftiger gebaut ist und den Ursprung der großen Körperschlagader enthält.

Bei dem rechten Duplizitätsanteil fehlen die Vena cava superior und die Vena cardinalis anterior, die links dagegen vorhanden sind. Also ist mit dem Herzen auch die Gefäßentwicklung des rechten Fruchtanteils wesentlich zurückgeblieben hinter der des linken.

13. Dicephalus tetrabrachius, symbrachius medius ♀.

Skelett und Eingeweide standen bei dieser Mißbildung der Untersuchung zur Verfügung.

Die Skeletthälften der beiden Früchte zeigen bei Betrachtung von vorn wie hinten eine recht gleiche Ausbildung.

Die Brustorgane und die Bauchorgane zum größten Teil sind doppelt. Es ergeben sich folgende Unterschiede:

Wir finden vier Lungen in vier gesonderten Pleurahöhlen; diejenigen des rechten Individualteils sind ohne Besonderheiten, bei dem linken ist im Bereich des rechten Diaphragma eine linsengroße Lücke vorhanden.

Das Herz der rechten Frucht ist auffallend kugelig, das linke Herzohr sehr groß, die Arteria pulmonalis stark transponiert. Die Aorta endet mit der Aufzweigung in die Äste für die obere Körperhälfte einerseits und den Ductus Botalli andererseits.

Die Vena cava inferior fehlt, während sie beim linken Foetus vorhanden ist. Umgekehrt liegt es bei der Vena cava superior, die beim rechten Duplizitätsanteil vorhanden und beim linken nicht da ist.

Eine Vena cardinalis anterior sinistra befindet sich bei beiden Früchten.

Jederseits ist die Scheidewand zwischen den Vorhöfen weit offen.

Der linke Foetus zeigt zwischen den Herzkammern eine große Septumlücke, der rechte nur eine kleine.

Die arteriellen Ausflußbahnen sind links — im Gegensatz zu rechts — ohne Besonderheiten.

Bei der Topographie der Baucheingeweide fällt auf, daß der linke Magen gewöhnlich angeordnet ist, während der rechte „etwas mehr rückwärts, mit der großen Kurvatur dorsalwärts gedreht" liegt. Im Zusammen-

hang damit ist das rechte Pankreas „steil in seinem Verlauf und dorsal gestellt". Es ist kleiner als das normale linke.

Eine Milz ist nur bei der linken Frucht vorhanden.

14. Dicephalus tetrabrachius, symbrachius medius ♀.

Ein Blick auf die Photographie dieser Doppelbildung zeigt, daß sich Gesichter und Schädelform zwar sehr gleichen, daß aber der linke Kopf etwas kleiner ist als der rechte.

Die Thoraxorgane sind vollständig doppelt. Jedes Herz liegt in einem geschlossenen Herzbeutel. Sie sind normal gebildet.

Die Aorten stimmen überein, desgleichen mündet bei beiden Früchten an Stelle der Vena cava inferior eine Lebervene in den rechten Vorhof.

In bezug auf die Vena cava superior liegen die Verhältnisse so, daß die des linken Individualteils aus einer mächtigen atypischen Vena azygos gebildet wird, in die eine gemeinsame Vena cava inferior überging. Sie verläuft zwischen beiden Wirbelsäulen, weicht dann nach links ab und mündet in den rechten Vorhof, nachdem sie vorher das Blut der oberen Körperhälfte des linken Foetus aufgenommen hat.

Das Herz der rechten Frucht empfängt an normaler Einmündungsstelle eine typisch geartete Vena cava superior, die aus den gewöhnlichen Quellgebieten ihr Blut bekommt.

Das Duodenum des linken Duplizitätsanteiles wandelt sich in einen atretischen Faden um kurz vor der Vereinigung mit dem Duodenalschlauch des andern, an dem nichts Besonderes auffällt.

Von den vier Pleurahöhlen mit ihren vier Lungen weisen die in der Mitte der Doppelbildung gelegene (also die linke des rechten Foetus und die rechte des linken) Lücken auf und stehen untereinander und mit dem Abdomen in Verbindung. Darauf zurückzuführen ist bei dem rechten Individualteil eine Verlagerung von Magen, Pankreas, Milz und Netz in die linke Pleurahöhle, während bei der linken Frucht diese Organe unter dem Zwerchfell am gewöhnlichen Ort liegen.

Das Skelett zeigt keine Unterschiede. Auffallend ist die Bildung zweier Schaltwirbel im Bereich des 7. Hals- und 9. Brustwirbels beider Früchte.

In der Arbeit von Wolfgang Pfeffer „Über Zweiköpfigkeit bei Tier und Mensch" sind unter Beobachtung XII und XIII ein Dicephalus tetrabrachius und ein hemicephaler Diprosopus beschrieben. (Zieglers Beiträge zur pathologischen Anatomie und zur allgemeinen Pathologie, Band 89, 1932, Seite 591.)

15. Dicephalus tetrabrachius bispinalis ♂.

Er weist eine gute Bildung zweier Oberkörper mit vier Armen bei einfachem Becken auf.

Es bestehen zwei gesonderte Brusthöhlen mit je zwei Pleurahöhlen.

Beim linken Fruchtanteil sind die Zwerchfelle wohl gebildet; bei dem rechten findet sich links eine Zwerchfellslücke mit Vorfall von Magen, Milz, Pankreas, einem Stück Leber, dem größten Teil des Dünndarms, einer schmetterlingsförmigen median gelegenen Nebenniere, einem Hoden und Nebenhoden.

Im Gegensatz dazu ist linksseitig die Topographie der Baucheingeweide normal.

Über die Herzen ist nichts Besonderes zu sagen, höchstens daß das rechte zwei Spitzen angedeutet hat.

Bemerkenswert ist das Vorhandensein von vier Hoden bei einem Dicephalus mit einfachem Becken, an jeder Seite zwei. Aber diese sind nicht jederseits gleichmäßig ausgebildet oder gelagert:

Einer des linken Foetus ist atrophisch, während der eine des rechten, wie oben erwähnt, mit den Dünndarmschlingen in der linken Pleurahöhle liegt.

16. Diprosopus triorbitarius tetrophthalmikus mit Anencephalie.

Da diese Mißbildung nur im Bereich des Kopfes eine Doppelung sonst aber keine Besonderheiten aufweist, sind nur die beiden Gesichter miteinander zu vergleichen.

Nasen, Unterkiefer und Zunge sind doppelt; Unterkiefer und Zunge rechts stärker ausgebildet als links.

Gleichgestaltet findet sich bei beiden Gesichtern eine Mißbildung der Nase: es ist nur eine Nasenöffnung vorhanden, wenige Millimeter hinter dem Naseneingang von einer dünnen Wand quer verschlossen. Dahinter ist im rechten Kopf der Weg zu einer Choanenöffnung im Schlundkopf frei, aber im linken durch eine nochmalige gewebliche Zwischenwand verschlossen. In der rechten Kopfhälfte sieht man einen gespaltenen weichen Gaumen.

Auf beiden Seiten findet sich im Oberlippenbereich der kleinen Mundöffnung eine narbenähnliche Emporraffung des Gewebes gegen den Naseneingang.

17. Dicephalus pseudotribrachius tetramanus ♀.

(Beschrieben von J a g n o w im 90. Band der Zeitschrift für Anatomie und Entwicklungsgeschichte, Seite 659.)

Die beiden Hälften dieser Doppelbildung sehen sich äußerlich betrachtet ziemlich ähnlich.

Der rechte Fruchtanteil hat eine Fußscheitellänge von 45 cm, der linke von 42 cm.

Der Occipito-frontal-Umfang ist bei beiden gleich, der Occipito-mental-Umfang beträgt rechts 35,5 cm, links 34 cm.

Das Symbrachium ist aus dem linken Arm der rechten Frucht und dem rechten Arm der linken Frucht verschmolzen; und zwar sind beide Individualteile an der Bildung der Nerven, Muskeln und Knochen in ziemlich gleichmäßiger Weise beteiligt. Das trifft aber nicht für die Gefäßversorgung zu:

Die rechte Arteria subclavia des linken Foetus versorgt vorwiegend das Symbrachium, sie ist gut entwickelt, dagegen ist die linke Arteria subclavia des rechten Individualteiles sehr klein und versorgt nur die obere seitliche Thoraxwand.

Mit den Venen verhält es sich umgekehrt. Das venöse Blut fließt zur rechten Frucht hin ab, und nach links ist kein Hauptabfluß vorhanden. Allerdings existiert eine venöse Anastomose zwischen den benachbarten Venae subclaviae beider Früchte.

Zu beachten ist bei diesem Dicephalus die unterschiedliche Ausbildung der Thoraxorgane.

Der linke Duplizitätsanteil hat beide Pleurahöhlen gewöhnlich gebildet, ohne Zwerchfellslücken. Die linke Lunge ist zweilappig, die rechte dreilappig, also völlig normal.

Beide Zwerchfelle des rechten Foetus weisen Lücken auf, das rechte eine große, das linke eine etwas kleinere; durch die größere Lücke sind Magen, Milz, Pankreas, ein Stück Leber und fast der ganze Dünndarm

in die Pleurahöhle vorgefallen, die rechte Lunge ist infolgedessen klein und zweilappig.

In der linken Pleurahöhle finden wir einen Leberzipfel und eine klumpige Nebenniere, die durch Verwachsung der linken Nebenniere der rechten Frucht und der rechten Nebenniere der linken Frucht entstanden ist. Die linke Lunge ist dreilappig, kleiner als die entsprechende des anderen Individualteils.

Das Herz des linken Kindes ist breiter und plumper als das Tropfenherz des rechten.

Die unterschiedliche Ausbildung der Arteriae subclaviae wurde schon erwähnt.

Eine ausgesprochene Vena cava inferior fehlt sowohl rechts wie links. Sie wird durch eine Vena cardinalis post. vertreten.

Die Vena cava sup. ist bei dem linken Foetus nicht rechts sondern links entwickelt.

Die rechte Frucht weist zwei Venae cavae superiores auf.

Die Baucheingeweide haben links die normale Lage, während sie rechts durch die Pleurahöhle vorgefallen sind.

Das Skelett weist keine Unterschiede auf.

18. Ileothoracopagus tripus ♂.

(Beschrieben von Walter B u s s e in Band 90 der Zeitschrift für Anatomie und Entwicklungsgeschichte, Seite 671.)

Die Hälften dieses Ileothoracopagus machen einen recht ungleichen Eindruck. Das rechte Kind scheint hinter dem linken zurückgeblieben zu sein; sein Kopf ist schmäler, das Gesicht wirkt länglicher, und nach dem Röntgenbild ist der Schädel im ganzen kleiner.

Die Gesamtlänge der Früchte beträgt links 43 cm, rechts 38 cm.

Jedem Duplizitätsanteil gehört ein normal ausgebildetes Bein zu, an dem beiderseits der Fuß nach Art eines Klumpfußes verdreht ist.

Die Sektion ergab auch in bezug auf die inneren Organe bemerkenswerte Unterschiede.

Die Thymusdrüse der linken Seite ist groß und reicht bis zum Zwerchfell hinab, rechts dagegen klein und geht nur bis zum Jugulum.

Schlund- und Kehlkopfeingang sind jederseits gleich.

Das Herz der linken Frucht entspricht einem gewöhnlichen Neugeborenenherzen, während das der rechten viermal so groß ist. Besonders seine Vorhöfe sind stark vergrößert; der Kammerteil hat nur eine einzige Ausflußbahn, die Aorta. Bei genauem Zusehen findet sich noch ein ganz dünner Gefäßstrang, der aus der linken Kammer entspringt, hinter der Aorta aufsteigt und sich in zwei Äste für die Lunge teilt. Dieses Gebilde ist als Arteria pulmonalis anzusprechen. Die beiden arteriellen Ausflußbahnen sind also außer der abnorm kümmerlichen Entwicklung der Arteria pulmonalis noch transponiert. Die rechte Kammer ist sehr klein, die linke weit und muskelkräftig. Sowohl zwischen den Vorhöfen als auch zwischen den Kammern ist die Scheidewand unvollkommen ausgebildet.

Im Gegensatz zu diesen Verbildungen ist das Herz des linken Kindes normal, ebenso seine Gefäßabgänge.

Beide Früchte weisen eine Lückenbildung des Zwerchfells auf und zwar die in der Mitte zusammentreffenden Diaphragmaanteile: die rechte Pleurahöhle der linken und die linke Pleurahöhle der rechten Frucht. Die erste Lücke wird durch die vorgefallene Leber ausgefüllt, die zweite durch einen Vorfall vom Magen mit Netz, einem Teil des Pankreas und

einem Leberlappen. Beide Lungen in diesen mißbildeten Pleurahöhlen sind rückwärts verlagert, dreilappig und nur ein Drittel bis halb so groß wie eine normale Lunge. Die rechte Lunge des linken Kindes weist weitere sekundäre Teilung des Unterlappens auf.

Die beiden nach außen gelegenen Lungen der Doppelbildung sind dreilappig, obwohl es sich dabei einmal um eine linke Lunge handelt.

Der Oesophagus des linken Individualteils zieht in normaler Weise zu dem an gewöhnlicher Stelle liegenden Magen.

Rechts biegt die Speiseröhre unterhalb des Zwerchfells in einem Winkel von 120° nach links, rückwärts und oben um und gelangt so in den in die Pleurahöhle vorgefallenen Magen.

Die Milz ist beim rechten Fruchtanteil nicht aufzufinden, links dagegen kräftig entwickelt.

Aus einer der Arbeit von Busse beigefügten Abbildung geht die verschiedenartige Ausbildung der Nieren hervor:

Die rechte Niere (also des rechten Kindes) besteht aus zwei parenchymatös verwachsenen Nieren, von denen jede einen Ureter zur Harnblase sendet. Es entsteht das Bild einer L-förmigen Langniere.

Die linke Niere (also der linken Frucht) ist stark deformiert. Der Hilus ist ebenso wie bei der rechten Niere nach vorn geöffnet. Es ist nur ein Ureter vorhanden. Auch diese Niere weist einen parenchymatösen Fortsatz mit eigener Gefäßverbindung auf, aber ohne Ureter. Das Ganze ergibt eine quergestellte Langniere. Dieser „Nierenfortsatz" weist nach dem von Busse ausgeführten darauf hin, daß sich zwei Nieren entwickeln wollten ebenso wie bei der andern Frucht. Das wurde aber verhindert, weil dieser doppelten Anlage nur eine Ureterknospe entgegenwuchs.

Einer der Hoden des rechten Kindes liegt in der Gegend des inneren Leistenringes an der Bauchwand, der andere im Scrotum.

Die Genitalorgane des linken Individualteiles sind offenbar die Hoden und Nebenhoden, die oben in der Bauchhöhle unterhalb der schmetterlingsförmigen Nebenniere aufgefunden sind. Ihr Vas deferens zieht retroperitoneal abwärts.

Während die linke Frucht eine Afteröffnung aufweist, die sich vier cm tief sondieren läßt, zeigt die rechte nur ein blindes Aftergrübchen.

19. Ileothoracopagus tripus ♀.

(Aus derselben Arbeit von Busse.)

Der rechte Duplizitätsanteil hat eine Gesamtlänge von 34 cm, der linke von 31 cm. Der rechte Kopf ist kräftiger entwickelt als der linke.

Die inneren Organe sind weitgehend in gleicher Weise ausgebildet, abgesehen von einigen kleinen Unterschieden:

Die Thymusdrüse ist rechts massiv, quadratisch, 2,5 : 2,5 cm, links kleiner und halbringförmig: 4 : 1,5 cm.

Milz und Pankreas des linken Kindes sind in normaler Weise gebildet, rechts dagegen die Milz nicht nachweisbar und das Pankreas nur sehr klein.

Das Herz ist verschmolzen aus den Anlagen beider Früchte. Es hat einen gemeinsamen Vorhof und zwei Kammern. Diejenige des linken Individualteils ist schmächtiger und die Klappe kleiner als die muskelkräftige Kammer des rechten mit einer großen Atrioventrikularklappe.

Größe und Zahl der Gefäße zeigt an beiden Herzteilen weitgehende Übereinstimmung.

Das Röntgenbild ergibt große Ähnlichkeit im Skelettbau.

20. Thoracopagus tetrabrachius monosymmetros ♀

(Beschrieben von L. B i n g in Virchows Archiv für pathologische Anatomie und Physiologie, Band 242, 1923, Seite 3.)

Nach den beiliegenden Abbildungen zu urteilen, haben die Gesichter sich bei der Geburt wohl ziemlich geglichen. Es läßt sich nach der Photographie des alten Spirituspräparates nicht mehr genau beurteilen.

Das rechte Kind ist hinter dem linken im ganzen etwas zurückgeblieben, wenn wir die äußeren Maße miteinander vergleichen:

Die linke Frucht ist 44 cm lang, sein Glabellooccipitaler Kopfumfang und der Mentooccipitalumfang betragen 32,5 cm.

Rechts beträgt die Gesamtlänge 39 cm, der Glabellooccipitale Kopfumfang 31 cm, der Mentooccipitalumfang 32 cm.

Die Halsorgane und Thymusdrüse sind beiderseits gleich.

Wir finden vier Pleurahöhlen mit lauter dreilappigen Lungen. Bei jedem Individualteil vereinigen sich die Lungenvenen zu einem einzigen Stammrohr, das in den Vorhof des gemeinsamen Herzens mündet. Dieses weist außer einer Vorkammer drei Kammern auf, daher läßt sich über Unterschiede und Übereinstimmung im Bau der Herzanteile dieser Doppelbildung wenig sagen; über die Gefäße folgendes:

Bei jeder Frucht läuft die Aorta links neben der Wirbelsäule, und auch die übrigen Gefäße scheinen weitgehend übereinzustimmen. Die Arteria pulmonalis jedes Foetus weist ein sehr enges Lumen auf; die Vena anonyma fehlt an jeder Seite.

Der Ductus Botalli ist verschieden: bei dem einen kräftiger entwickelten Kind ist er von gewöhnlicher Beschaffenheit, bei dem anderen eine kaum durchgängige sehr viel kleinere Anlage.

Die Arteria umbilicalis des rechten Duplizitätsanteiles mündet in die rechte Arteria iliaca communis dicht beim Abgang der Arteria hypogastrica, die des linken in die linke Arteria iliaca communis dicht hinter der Aortenaufteilung.

Magen, Milz und Pankreas der linken Frucht weisen eine normale Topographie auf. Die große Kurvatur des Magens ist nach links gewendet. Bei der rechten ist die große Kurvatur des Magens nach rechts gewendet; desgleichen sind das Duodenum und die Gallengänge spiegelbildlich zu den Organen des linken Foetus angeordnet. Dagegen zeigen Pankreas, Milz und der übrige Darm das Bestreben, die normale Lage im Körper einzunehmen.

Die linke Wirbelsäule ist im Lendenteil etwas links-kyphotisch, sonst ohne Besonderheiten, die rechte vielfach gekrümmt: die Brustwirbelsäule ist linkskyphoskoliotisch, an der Grenze zum Lendenabschnitt stark lordotisch gekrümmt, die Lumbalwirbelsäule zeigt eine rechtsseitige Kyphoskoliose.

Der rechte Fuß des rechten Kindes befindet sich in Valgusstellung, während dergleichen bei dem linken Partner nicht zu bemerken ist.

21. Cephalothoracopagus.

(Aus der Arbeit von Erich B i s k a m p über „Dürers, Sau von Landser . . .“, Virchows Archiv für pathologische Anatomie u. Physiologie, Bd. 287, S. 323.)

Es handelt sich um ein altes Präparat, das schon F ö r s t e r 1861 in seinen „Mißbildungen des Menschen“ gezeichnet hat.

Als wesentlicher Unterschied zwischen beiden Individualteilen ist zu nennen, daß der eine in der Lendengegend eine Meningocele aufweist, während der andere in dieser Gegend normal ist.

Über die Gesichter läßt sich nichts aussagen, da sie zur einen Hälfte dem einen, zur andern Hälfte dem andern Foetus angehören, genau so verhält es sich mit den beiden Herzen.

Auch über die sonstigen Organe ist nichts Außergewöhnliches zu bemerken.

22. Cephalothoracopagus.

(Aus derselben Arbeit von Biskamp, Seite 326.)

Bei diesem Cephalothoracopagus findet sich im Gegensatz zum vorhergehend beschriebenen Fall an jedem Duplizitätsanteil in der Lendengegend eine etwa kleinapfelgroße, von äußerer Haut bedeckte Meningocele. Das Zentralnervensystem ist bei dieser Doppelmischung jeweils vollständig ausgebildet. — Die inneren Organe waren nicht präpariert.

23. Prosopothoracopagus monosymmetros.

(Beschrieben von Otto Walbaum in Virchows Archiv für pathologische Anatomie und Physiologie, Band 280, Seite 275.)

Die Köpfe und Gesichter, auch der übrige Körperbau gleichen sich außerordentlich.

Bauchfellhöhle und Herzbeutelhöhle sind den Früchten gemeinsam; außerdem sind drei Pleurahöhlen vorhanden.

Die rechte Pleurahöhle des linken Kindes ist völlig abgeschlossen, die darin gelegene Lunge dreilappig. Die linke Pleurahöhle enthält eine zweilappige Lunge und kommuniziert durch ein foramen pleuropericardiacum mit dem Herzbeutel, in den der Oberlappen dieser Pulmo hineinragt.

Bei der rechten Frucht sind die Lungen miteinander verschmolzen und liegen in einer gemeinsamen Brustfellhöhle. Diese ist von rechts her breit gegen den Herzbeutel offen, sodaß die rechte Lunge weit in die Perikardhöhle einbezogen ist.

Das gemeinsame Herz ist recht groß, hat zwei Vorhöfe und zwei Kammern. Eine Aorta teilt sich in zwei Bögen auf, von denen der dem linken Individualteil zugehörige stärker ist als der rechte. Die Aufzweigung der Aortenäste erfolgt bei beiden Foeten gleich. — Aus der zweiten Herzkammer entspringen zwei Arteriae pulmonales. Die zur linken Frucht ziehende ist kräftig und dementsprechend auch der Ductus Botalli gut ausgebildet, die der rechten sehr eng und der Ductus Botalli stark zurückgeblieben. — Diese Entwicklung der Lungenarterien entspricht der verschiedenen Ausbildung der Lungen beider Foeten.

Über die sonstigen Organe des Prosopothoracopagus ist nichts Besonderes auszusagen. Soweit sie doppelt vorhanden, sind sie bei beiden Teilen gleich ausgebildet.

Das Skelett weist keine größeren Unterschiede auf.

24. Ileothoracopagus ♀.

(Arbeit von Otto Röver, erschienen in Zieglers Beiträgen zur pathologischen Anatomie und zur allgemeinen Pathologie, Band 99, Heft 1, 1937.)

Es handelt sich um einen Ileothoracopagus tribrachius tripus, dessen rechter Anteil 52 cm und dessen linker 47 cm mißt.

Die Umrisse des fünften Brustwirbels sind beim rechten Kind nicht normal; es erhebt sich die Frage, ob es sich um einen Schaltwirbel handelt.

Jedenfalls liegt wohl eine ungeordnete Verschmelzung des fünften und sechsten Brustwirbels vor. Dasselbe gilt für die Beziehungen des dritten und vierten einerseits und des fünften und sechsten Halswirbels andererseits.

Die linke Wirbelsäule weist eine ähnliche Bildung nicht auf.

Die Präparation der Eingeweide war dem Untersucher erschwert, da sie früher schon herausgelöst wurden.

Soweit feststellbar, sind keine Zwerchfellslücken vorhanden.

Die Lungen der rechten Frucht sind beide dreilappig; die linke (also die nach innen gelegene) schmal und zusammengepreßt, die rechte verhältnismäßig groß, ihr Unterlappen reicht weit nach links herüber. Dieser Unterlappen hat durch den Druck der Wirbelsäule eine tiefe Rinne. In ihr ziehen die großen Gefäße. — Der Oesophagus verläuft bei dem rechten Foetus atypisch und zwar vor dem geschilderten Unterlappen, der auch weit nach vorn reicht und das Herz zum Teil bedeckt.

Die Lungen des linken Individualteils sind zweilappig mit schwacher Andeutung eines dritten Lappens. Die rechte Lunge (also auch die nach der Mitte zu gelegene) ist schmal und wenig ausgebildet, die linke wesentlich größer und schiebt sich weit nach vorne vor das Herz. Die Beziehungen zur Wirbelsäule, den Blutgefäßen und dem Oesophagus, die bei dem rechten Kind geschildert wurden, sind beim linken nicht so ausgeprägt, sondern nur angedeutet vorhanden.

Das Herz der rechten Frucht ist nach der Abbildung zu urteilen kleiner als das der linken.

Jedes hat zwei Vorhöfe und zwei Kammern. Die Vorhöfe kommunizieren weit. Die Möglichkeit eines geordneten Kreislaufs war nicht gegeben, da der linke Vorhof des rechten Individualteils und der rechte Vorhof des linken miteinander in Verbindung standen. Die vier Vorhöfe stellen einen gemeinsamen dreimal unterteilten Raum dar.

Auffallend ist, daß die linke Vena cardinalis der rechten Frucht ihren Weg in den rechten Vorhof der linken Frucht nimmt. Der rechte Duplizitätsanteil zeigt ferner einen rechtsläufigen Aortenbogen. Bemerkenswert ist der Verlauf der Arteria subclavia sinistra, die am weitesten rechts als letzter Ast aus dem besagten Aortenbogen entspringt und quer durch den Thorax hinter dem Oesophagus zur linken (intermediären) Armanlage zieht. — Wir stellen also verschiedene Besonderheiten der Gefäße der rechten Frucht fest, die die linke nicht aufweist.

Magen, Duodenum und Jejunum scheinen auf beiden Seiten gleichmäßig angelegt zu sein. Es besteht keine spiegelbildliche Anordnung der Eingeweide beider Früchte.

Die Lage des Pankreas ist jederseits wie gewöhnlich in den Schlingen des Duodenums. Bei dem rechten Foetus ist es normal gestaltet, bei dem linken rudimentär ausgebildet.

Während wir links eine normalgroße Milz finden, ist sie rechts nicht vorhanden; sie kann allerdings verloren gegangen sein, wie hervorgehoben wird.

Die Nieren weisen gegenüber den bisher beschriebenen Doppelbildungen Besonderheiten auf:

Es handelt sich bei dem rechten Kind um eine Hufeisenniere, deren rechter Schenkel normal und deren linker klein und unförmig ist. Der linke Ureter ist in seinem mittleren Drittel verschlossen und oberhalb davon auf Bleistiftdicke erweitert, also ein Hydrureter. — Die Nebennieren sind ebenfalls verschmolzen, sie sitzen der Hufeisenniere auf, in Form einer Schmetterlingsniere.

Bei der linken Frucht sind die Nieren getrennt. Auch hier ist die nach der sekundären Vorderseite gelegene — linke — Niere normal, während die „hintere“ — rechte — wie beim rechten Individualteil klein und mißgebildet ist. Diese hintere Niere zeigt schon makroskopisch kolloidale geronnene Massen in klein zystischen Bildungen der Rinde. Fein anatomisch kommt der Untersucher zu der Diagnose einer „ zwerghaften Zystenniere“. — Ureteren und Nebennieren dieses Foeten sind ordentlich ausgebildet.

Zusammenfassend kommen wir zu dem Ergebnis, daß dieser Ileothoracopagus wesentliche Unterschiede im Bau der Organe aufweist.

25. Pygopagus ♂.

(Beschrieben von G. Frädrich in Zieglers Beiträgen zur pathologischen Anatomie und zur allgemeinen Pathologie, Band 97, 1936, Seite 233.)

Diese an sich schon seltene menschliche Doppelmißbildung wird noch dadurch besonders interessant, daß die beiden Früchte so gänzlich verschieden geraten sind, obwohl sie doch nur im Lendenteil mit einander in Verbindung stehen und sich deshalb in ihrer gegenseitigen Entwicklung verhältnismäßig wenig hemmten.

Ein Kind ist völlig reif, 50 cm lang, und macht den Eindruck eines normalen Neugeborenen; das andere ist klein, nur 38 cm lang, sieht häßlich und mißbildet aus. Sein Kopfumfang beträgt 18 cm — gegenüber 33,5 cm bei dem Partner —; die Nase ist flach, die Stirn flieht zurück, die Augen quellen hervor. Eine Encephalocele occipitalis posterior steigert noch den Eindruck der Häßlichkeit, sie geht in eine offene Spina bifida über. — Jederseits am 4. Finger dieses Duplizitätsanteils finden wir Makrodaktylie und kolbenförmige Auftreibung des Endgliedes.

Bei äußerer Betrachtung fällt noch auf, daß bei dem rechten kleineren Foetus ein Bein an Umfang und Länge zurückgeblieben ist.

Auch in bezug auf die inneren Organe findet sich mancher Unterschied:

Das ligamentum teres mit der Vena umbilicalis ist beim linken Individualteil normal ausgebildet, jedoch nur eine Nabelarterie vorhanden.

Die Vena umbilicalis des rechten Fruchtanteils fehlt, dafür finden wir beide Nabelarterien. Außerdem steht hier das Zwerchfell abnorm hoch, an der 3. bzw. 2. Rippe, und die Lungen sind sehr klein gegenüber denjenigen des linken Kindes, wo auch die Zwerchfellgrenzen in der Gegend der 4. Rippe liegen.

Das Herz des normalen Foetus ist sehr groß, überragt die gewöhnliche Ausdehnung und ist doppelt so schwer wie das des kleineren. Entsprechend verhalten sich die Aorten in ihrer Größe.

Die Gefäßsysteme beider Früchte stehen miteinander in Verbindung. Nur so konnte ein ausreichender Blutaustausch trotz der merkwürdigen Ausbildung der Nabelgefäße stattfinden.

Die Leber ist rechts etwa viermal so klein wie links; dasselbe gilt für die Thymusdrüse. Das Gewicht der Milz des rechten Foetus beträgt 11 g gegenüber 7 g beim linken.

Während die Nieren mit ihren Ureteren und die Nebennieren beim normalen Individualteil ohne Besonderheiten sind, weist die rechte Frucht eine Aplasie der linken Niere und des Ureters auf. Die rechte Niere und die beiden Nebennieren sind vorhanden.

Die Genitalorgane sind beiderseits normal entwickelt.

26. Dicephalus monauchenos ♂ mit hinterer Wirbelsäulenspaltung.

(Aus einer Arbeit „Über Zweiköpfigkeit, besonders über die Eigenart ihrer Wirbelsäulen", von Hans-Heinrich Brilling.)

Die Mißbildung weist zwei knöcherne Schädel auf, die im Bereich der nur teilweise vorhandenen Hinterhauptsbeine miteinander vereinigt sind. Im Stirn- und Scheitelgebiet sind die Schädelhöhlen geschlossen. Der Defekt der Occipitalknochen setzt sich von beiden Seiten her in eine totale Rachischisis fort. Der rechte Kopf ist stark auf die Schulter geneigt. Die äußeren Parietalbeine sind erheblich größer als die der Mitte zu gelegenen; diese Asymmetrie der Schädeldachbeine ist beim linken Kopf deutlicher ausgeprägt als rechts.

Die Gesichter sind im Bereich der Wange verwachsen. Sie sehen sich sehr ähnlich, sind gut ausgebildet, zeigen Übereinstimmung in der Protusio bulbi beider Augenpaare, der fliehenden Stirn und stumpfen Nase, sowie in der Ohren- und Mundbildung. Beide Gaumen zeichnen sich durch Spaltbildungen aus.

Die Doppelung der inneren Organe betrifft Zunge, Kehlkopf, Schilddrüse und obere Luftröhre. Unterschiede sind dabei nicht vorhanden.

Die rechte Pleurahöhle zeigt außer einem offenen Foramen pleuropericardiacum eine große Zwerchfellslücke mit teilweisem Vorfall der Baucheingeweide und infogedessen Verlagerung und Hypoplasie der rechten zweilappigen Lunge. Die linke Pleurahöhle hat ein Foramen pleuropericardiacum, die linke Lunge ist normalgroß.

Die rechte Niere ist etwas größer als die linke, sonst stimmen beide überein.

Der rechte Hoden und Nebenhoden liegen am Eingang des offenen Leistenkanals. Der linke Leistenkanal ist geschlossen, der Deszensus der Organe ist vollendet.

Über das Skelett ist zu sagen, daß die Knochenkernachsen der Wirbelsäule bogenförmig voneinander abweichen. Dabei umfaßt die Krümmung der linken Knochenkernachse nur den 2. bis 12. Brustwirbel, die der rechten Brust- und Lendenwirbelsäule. Den beiden Atlaswirbeln fehlen die hinteren Wirbelbögen.

Die Extremitäten zeigen keine Besonderheiten.

Einen seltenen und bei Dicephalen noch nicht beschriebenen Befund stellt das Vorhandensein von nur zwei Nabelgefäßen bei dieser Frucht dar: eine Vene und eine Arterie, letztere als direkte Fortsetzung der Bauchaorta.

27. Thoracopagus monosymmetros tetrabrachius tetrapus ♂.

(Unter S. 706/35 im Sektionsprotokoll des Göttinger Pathologischen Institutes.)

Bei oberflächlicher Betrachtung erscheinen beide Individualteile gleichmäßig entwickelt, weisen aber bei näherer Untersuchung beträchtliche Unterschiede auf. Dabei erscheint die rechte Frucht in der Entwicklung benachteiligt zu sein, ihre Länge und Kopfumfang bleiben um mehrere cm hinter der linken zurück. Während bei letzterer äußerlich keine Mißbildungen nachweisbar sind, fehlt dem rechten Fruchtanteil Penis und Afteröffnung.

Die Nabelschnur mit einer Vene und zwei Arterien steht nur mit dem linken Foetus in Verbindung.

Zwei Herzen, deren Vorhöfe durch eine Hohlbrücke miteinander in Verbindung stehen, weisen folgende Unterschiede auf: das Herz des rechten

Individualteils hat zwei Vorhöfe, die sich durch ein Foramen ovale ineinander öffnen und zwei durch ein muskulöses Septum unvollkommen getrennte Kammern. Die Gefäße haben normale Einmündungs- bzw. Ursprungsstellen und verzweigen sich regelrecht.

Das Herz der linken Frucht hat nur einen Vorhof und eine Kammer, und die Gefäße zeigen einige Besonderheiten. Die Hohlvenen münden regelrecht. Aorta und Arteria pulmonalis gehen transponiert aus dem einen vorhandenen Ventrikel hervor. — Die Pulmonalvenen münden nicht in das Herz, sondern fließen zu einem Gefäßrohr zusammen, das durch ein eigenes Loch des Zwerchfells zieht und in dem Ductus Arantii mündet. —

Der Magen und Darmkanal sind beiderseits normal entwickelt, der rechte endet mit einer Atresia recti.

Zwei Einzellebern sind geweblich miteinander verbunden. Die der linken Frucht zugehörende Leber ist viel größer als die von R, dem rechten Foetus, und hat eine regelrecht entwickelte Leberpforte. Der Leberanteil von L zeichnet sich außer durch das geringe Gewicht durch das Fehlen einer Vena umbilicalis und des Ductus Arantii aus.

Einer gut entwickelten Urogenitalanlage der linken Frucht steht eine starke mißbildete bei R gegenüber.

Der rechte Individualteil hat zwei stark hypoplastische kaum erbsengroße Nieren mit mikroskopisch nachweisbaren Gewebsmißbildungen, nämlich überwiegend Bindegewebe und einige Knorpelinseln. Die Ureteren dieser mißbildeten Nieren verbinden sich jederseits mit dem Samenleiter zu einem gemeinsamen Endstück von 7 mm, das dem Rectum anliegend im kleinen Becken blind endigt. — Eine Blase ist weder makroskopisch noch mikroskopisch nachweisbar, ebenso kein Urachus, keine Nabelarterien und Vene. — Hoden, Nebenhoden und Vas deferens sind regelrecht entwickelt, die Samenblasen fehlen.

Ähnliche unterschiedliche Verhältnisse liegen im Knochenbau vor. Die rechte Frucht zeigt eine angedeutete Pelvis inversa, einen kartenherzförmigen Beckeneingang und sehr engen Beckenausgang. — Das linke Becken zeigt normalen Bau, nur sind zwei Promontorien vorhanden, ein hochstehendes und ein tiefstehendes, dadurch daß der erste Kreuzbeinwirbel als lumbosakraler Übergangswirbel ausgebildet ist, d. h. der linke Querfortsatz beteiligt sich an der Bildung des Kreuzbeins, der rechte verhält sich wie ein gewöhnlicher Querfortsatz.

Die Wirbelsäule von R hat im oberen Teil eine starke Rechtsskoliose, weiter abwärts eine lange runde Linksskoliose; bei L finden sich spiegelbildliche Skoliosen viel geringerer Ausprägung.

Die rechte Wirbelsäule zeigt eine Wirbelbogenspalte vom 3. bis 6. Halswirbel, die linke im Bereich des 4. bis 7. Halswirbels. — Ferner bestehen bei R der 3. und 4. Brustwirbelkörper und der 5. Kreuzbeinwirbelkörper aus zwei Knochenkernen.

28. Thoracopagus monosymmetros ♀.

(Unter S. 737/35 im Sektionsprotokoll des Göttinger Pathologischen Institutes.)

Bei dieser Doppelbildung sind weder in der äußeren Form noch im Bau der Organe wesentliche Unterschiede nachweisbar. Sie sind beide gleich lang.

Es ist ein gemeinsames Doppelherz vorhanden mit zwei Vorhöfen und zwei Kammern. Die Ventrikel — für jede Frucht einer — kommunizieren miteinander. Aus jedem geht eine Aorta und Arteria pulmonalis hervor. Die Vorhöfe stehen gleichfalls miteinander in Verbindung. Jeder nimmt

die Lungen- und Körpervenen eines Individualteils auf. Beiderseits sind die Ductus Botalli undurchgängig und findet sich je eine persistierende Vena cava superior sinistra.

Die Lungen stimmen bei beiden Früchten in ihrem Bau und in ihrer Lage im wesentlichen überein, nur sind sie bei der einen Frucht etwa doppelt so schwer wie bei der anderen. Dasselbe gilt für die Milzen.

Die eine Frucht zeigt eine starke Lordose im Bereich der unteren Brustwirbelsäule und infolgedessen beschränkte Raumverhältnisse in der Bauchhöhle. Die Nieren sind dementsprechend leicht deformiert.

Die übrigen Bauchorgane und das Urogenitalsystem sind bei beiden Foeten normal.

29. Janiceps monosymmetros ♀.

Diese Mißbildung, ein altes Spirituspräparat aus der Göttinger Anatomie, wurde von meinem Lehrer Gg. B. Gruber untersucht, und die Aufzeichnungen darüber finden sich unter S. 726/37 im Sektionsprotokoll des Göttinger Pathologischen Institutes.

Es handelt sich um einen Janiceps, dessen vordere sekundäre Gesichtsseite ordentlich aber dessen hintere mit Ausnahme der zusammengewachsenen Ohren gar nicht entwickelt ist. — Äußerlich gesehen sind der Rumpf und die Extremitäten bei beiden Individualteilen gleichmäßig entwickelt.

Die linke Fruchthälfte ist etwas kleiner als die rechte.

In der Nabelschnur sind nur eine Vene, die zur linksorientierten Frucht verläuft, und eine Arterie, die in die linke Arteria hypogastrica des rechten Fruchtpaarlings mündet, vorhanden.

Die Schlundorgane und die Lungen zeigen in bezug auf Lage und Gestalt keine Unterschiede. Dagegen sind die in getrennten Herzbeuteln liegenden Herzen asymmetrisch gebaut.

Das Herz der linken Frucht ist kaum halb so groß wie das der rechten. Es ergibt sich außerdem ein Herzscheidenwanddefekt und Transposition der großen Gefäße. Die Arteria pulmonalis ist ein kleines sich bald verengendes Rohr und steht nur durch eine geringe Öffnung mit der Aorta in Verbindung. Die Aorta gibt Hals- und Schlüsselbeinarterien ab, verläuft dann vor der Wirbelsäule nach rechts und kommuniziert mit der rechtsläufigen Aorta der rechten Frucht.

Am Herzen des rechten Foetus sind Vorhöfe und Kammern ebenso wie die Gefäßabgänge normal entwickelt. Die Aorta teilt sich in zwei nach links und rechts absteigende Rohre. Das linke Aortenrohr steht durch einen breiten Ductus Botalli mit der Aorta pulmonalis in Verbindung — im Gegensatz zu der kaum vorhandenen Öffnung der Lungenarterie der linken Frucht —; es verläuft dann zu den Eingeweiden und unteren Extremitäten des linken Paarlings. — Das rechtsläufige Aortenrohr versorgt die Eingeweide und unteren Extremitäten der rechten Frucht.

An den Bauchorganen fällt auf, daß die Leber des rechten Individualteils sehr groß ist, die des linken klein. Die Form ist beiderseits regelrecht. — Eine Milz liegt links neben dem Magen, eine andere Milz rechts vom Magen, etwas unter dem linken Lappen der rechten Leber. —

Die Nieren sind ohne Besonderheiten. Bei der rechten Frucht fehlt die linke Nebenniere. Außerdem ist rechts ein Uterus arcuatus vorhanden, im Gegensatz zum normal geformten des linken Fruchtpaarlings.

Die folgenden drei menschlichen Doppelbildungen sind Präparate aus der Sammlung der Göttinger Anatomie; ich habe sie unter Leitung meines Lehrers Gg. B. Gruber geöffnet und auf ihre anatomischen Gleichheiten und Unterschiede untersucht.

30. Cephalothoracopagus disymmetros tetrabrachius tetrapus (S. 640/1937) ♀.

Es handelt sich um einen vollkommen disymmetrischen weiblichen Cephalothoracopagus von 2270 g Gewicht und 39 cm Länge. Die beiden sekundären Vorderseiten sind sehr gut ausgebildet und kaum voneinander zu unterscheiden. Die äußeren Ohren sind gut entwickelt. Die rechte Ohrmuschel der sekundären Vorderseite B ist rechtwinklig geformt. Reifezeichen sind vorhanden.

Die Vereinigung reicht bis zu dem gemeinsamen Nabel. Die Nabelschnur läßt sich mühelos in zwei Anteile zerlegen. Jeder läßt auf dem Schnitt deutlich eine Vene und zwei Arterien erkennen. Die Gliedmaßen zeigen eine ganz auffallende Übereinstimmung. Die oberen und unteren Extremitäten sind durchweg 18 cm lang.

Bei der Eröffnung der Bauchhöhle zeigt sich, daß die Nabelvenen in folgender Weise verlaufen: An der sekundären Vorderseite A zieht sie zunächst 3 cm auf der Oberfläche der Leber in kranialer Richtung entlang und tritt dann direkt ins Parenchym ein.

An der sekundären Vorderseite B bildet die Leberoberfläche einen Sulcus von 2 cm, in dem die Nabelvene verläuft, um dann gleichfalls in das Parenchym einzumünden.

Mit der Präparation wird von unten her begonnen. Es finden sich zwei getrennte Beckenhöhlen mit je einem Dickdarm, der in den Dünndarm übergeht. Die Dünndärme vereinigen sich kranialwärts beim Meckelschen Divertikel zu einem 69 cm langen gemeinsamen Rohr, das bis zu dem gemeinsamen großen Magen (4 : 3 cm) zu verfolgen ist. Hemmungsmißbildungen des Darms liegen nicht vor. Jederseits befindet sich eine 2 cm lange Appendix.

In der großen gemeinsamen Bauchhöhle sind zwei Lebern vorhanden. Jede ist einer sekundären Vorderseite zugekehrt, ist völlig aus zwei halben Leberanlagen jedes Individualteils verschmolzen und erweckt den Eindruck wie das Organ eines Einzelwesens. Die Lebern unterscheiden sich durch ihre Größe: die der sekundären Vorderseite A wiegt 63 g und ist 8 : 3 : 4 cm groß; die der sekundären Vorderseite B wiegt 35 g, Maße: 6 : 7 : 2,5 cm. An der Unterfläche jedes Organs liegt eine Gallenblase, deren Ausführungsgänge in das gemeinsame Duodenum münden. — Die große Leber bildet vorn oben rechts einen zungenförmigen Fortsatz (2 : 1,5 : 1,3 cm), der in die rechte Pleurahöhle der sekundären Vorderseite A (die zugleich die rechte Pleurahöhle des Foetus I ist) hineinragt. Ferner bildet sie hinten oben rechts einen kleinen Fortsatz (2 : 1 : 0,5 cm), der in die linke Pleurahöhle des Foetus I hineinragt. Die Lebern sind nicht durch Brücken miteinander verbunden. — Zwischen ihnen liegen zwei Pankreas, deren Ausführungsgänge mit den Gallengängen zusammen in das gemeinsame Duodenum münden.

Im Mittelpunkt des Abdomens zwischen beiden Lebern liegt eine Milz. Da eine zweite fast doppelt so große Milz in der linken Pleurahöhle der sekundären Vorderseite B liegt (die als die linke Pleurahöhle des Foeten I anzusehen ist), kann die kleinere Milz im Mittelpunkt des Abdomens dem Foetus II zugesprochen werden.

Brustkorb: Bei der Präparation der sekundären Vorderseite A ergibt sich, daß das rechte Zwerchfell eine große Lücke aufweist. In die Pleurahöhle (die zugleich die rechte Pleurahöhle des Foeten I ist) — wie schon erwähnt — ein Fortsatz der größeren Leber vorgefallen. Außerdem enthält diese Pleurahöhle eine dreilappige wohlgebildete Lunge. — Die

linke Pleurahöhle der sekundären Vorderseite A ist geschlossen und enthält eine zweilappige normale Lunge mit einer dritten kleinen Einkerbung.

Von der sekundären Vorderseite B gesehen, ist die rechte Pleurahöhle geschlossen und enthält eine dreilappige Lunge mit sekundärer Läppchenzeichnung. Das linke Zwerchfell dagegen weist eine große Lücke auf. Die linke Pleurahöhle (also zugleich die linke Pleurahöhle des Foetus I) ist ausgefüllt von dem großen der gesamten Doppelbildung zugehörigen Magen, der Milz des Foeten I und dem hinteren Fortsatz der größeren Leber. Außerdem findet sich in ihr eine flach gedrückte dreilappige Lunge.

Beide Zwerchfellhälften des Foetus I zeigen also Lückenbildungen, — nur auf der Grenze zwischen beiden ist eine schmale Brücke von Zwerchfell vorhanden —, während die Pleurahöhlen des Foetus II geschlossen sind.

Herz: In einem geschlossenen Herzbeutel liegt jeder sekundären Vorderseite ein völlig normal aussehendes Herz an. Sie sind verschieden groß. Das Herz der sekundären Vorderseite A ist kräftig entwickelt und ganz normal gebaut; das der sekundären Vorderseite B ist nur halb so groß, und zwischen seinen Vorhöfen fehlt die Scheidewand. — An den Gefäßabgängen ist bei beiden nichts Besonderes zu bemerken. Die Aorta des Herzens der sekundären Vorderseite A läuft zum Foeten II, die der sekundären Vorderseite B zum Foeten I. Die kranialwärts ziehenden Äste der Aorta versorgen jeweils die sekundären Vorderseiten.

Auf jedem Herzbeutel liegt eine Thymusdrüse, die der sekundären Vorderseite B ist größer als die von A. —

Die beiden sekundären Vorderseiten zugehörenden Zungen, Kehlköpfe und Luftröhren lassen wie die übrigen Organe der Doppelbildung ihren Ursprung aus zwei Anlagehälften nicht erkennen. Dasselbe gilt von den Schilddrüsen.

In der Mitte zwischen beiden Luftröhren verläuft ein Oesophagus, in den beide Schlundköpfe einmünden. Der Oesophagus läuft zu dem bereits beschriebenen Magen.

Das Urogenitalsystem ist beiderseits ohne Besonderheiten. Alle vier Nieren liegen im normalen Nierenlager und sind fast gleich groß. Man findet deutliche foetale Lappung und Mark- und Rindenzeichnung. — Vier Nebennieren sitzen den Nierenpolen in gewöhnlicher Weise auf und zeigen auf dem Schnitt nichts Besonderes. — Ureter und Blase sind normal beschaffen.

Uterus und Adnexe sind in beiden Beckenhöhlen gut entwickelt.

Gewichte:

	Sekundäre Vorderseite A g	Sekundäre Vorderseite B g
Herz	9	5
Leber	63	35
Schilddrüse	1	1
Thymus	1,5	2
	Foet. I	Foet. II
Lunge links	1,5	2
Lunge rechts	3	3,5
Milz	5	3
Niere links	3	3
Niere rechts	3	3
Pankreas	0,5	0,5
Nebenniere links	1	0,5
Nebenniere rechts	1	1

Zusammenfassung: Bei diesem weiblichen Cephalothoracopagus findet sich besonders im Äußeren weitgehende Disymmetrie. — Zwei normale aber verschieden große Herzen sind aus je einer Hälfte jeder Frucht verschmolzen. Foet I weist in beiden Zwerchfellhälften große Lücken auf mit Vorfall von Eingeweiden und Hypoplasie der linken Lunge. Den sekundären Vorderseiten liegen zwei verschieden große Lebern an, die ebenfalls aus zwei halben Leberanlagen jeder Frucht bestehen. Beide Schlundköpfe münden in einen Oesophagus; der Verdauungskanal ist gemeinsam bis zum Meckelschen Divertikel, von da ab Aufteilung in zwei normale Darmabschnitte. — Das Urogenitalsystem ist ohne Besonderheiten.

31. Thoracopagus monosymmetros tetrabrachius tetrapus (S. 641/1937) ♂.

Männlicher Thoracopagus von 3350 g Gewicht. Beide Früchte sind gleich groß, 43 cm lang. Die Köpfe sind verschieden; sämtliche Kopfmaße betragen bei der linken Frucht 2 cm mehr als bei der rechten. Das Gesicht von Foetus I hat eine runde Form, während das seines Partners mehr längsoval ist. Ferner weist der linke Individualteil eine doppelseitige Lippen-Kiefer-Gaumenspalte auf, der rechte eine linksseitige Lippen-Kiefer-Gaumenspalte. Das äußere Ohr ist allerseits gut ausgebildet. Die Früchte sind zusammengewachsen im Bereiche der Brust und des Bauches bis zum Nabel. Sie stehen sich nicht genau seitensymmetrisch gegenüber, sondern wenden Gesichter und Brust der sekundären Vorderseite zu. Die Finger- und Zehennägel erreichen an allen Extremitäten die Finger- und Zehenkuppen. Der Deszensus der Hoden ist bei beiden Früchten nicht vollendet. — Es sind zwei Nabelschnüre vorhanden — deren jede eine Vene und zwei Arterien enthält —, die sich etwa 2 cm von der Bauchwand entfernt zu einer vereinigen.

Bei Eröffnung der Bauchhöhle ergibt sich, daß die Nabelarterien jedes Paarlings den normalen Verlauf nehmen; die Venen vereinigen sich und ziehen zu der der sekundären Vorderseite anliegenden Leberhälfte der Doppelleber.

Es sind eine gemeinsame Bauchhöhle und zwei Beckenhöhlen vorhanden. Das Zwerchfell zieht ohne Lückenbildung im großen konvexen Bogen von der Spina iliaca anterior des einen zu der entsprechenden Stelle des anderen Individualteils. In der demnach tief gelegenen Milznische liegt jederseits die Milz, bei der linken Frucht in normaler Weise links, bei der rechten rechts und ist nur etwa ein Viertel so groß, außerdem stark gelappt. —

Es ist eine große Doppelleber vorhanden, die deutlich aus zwei Anlagen entstanden ist. Diese sind durch eine paranchymatöse Brücke verbunden, die in horizontaler Richtung unter dem Zwerchfell entlang läuft. Ihre Oberflächen liegen der sekundären Vorderseite bzw. sekundären Rückseite an. — An den einander zugekehrten Unterseiten der Leberhälften liegt je eine Gallenblase; zwischen den Organen verlaufen in horizontaler Richtung die beiden bindegewebig miteinander verbundenen Pankreas mit zwei getrennten Ausführungsgängen. Sie münden wie die Gallenblasengänge an der Vereinigungsstelle der beiden Duodena in den Darm.

Darm: Schlundkopf und Speiseröhre sind beiderseits ohne Besonderheiten. Jeder Foetus hat einen eigenen Magen, von dem ein 4 cm langes Stück Duodenum ausgeht. Diese vereinigen sich zu einem gemeinsamen Darmrohr, das vollständig in dem Bauchhöhlenanteil und der Beckenhöhle der linken Frucht liegt und wie ein gewöhnlicher Dünn- und Dickdarm beschaffen ist. In der Beckenhöhle des rechten Individualteils finden sich gleichfalls zahlreiche Darmschlingen. Bei der Untersuchung zeigt sich, daß der Dünndarm blind anfängt, in Dickdarm übergeht und am After ausmündet. Die Länge dieses Darmstückes beträgt 75 cm. In beiden Dickdärmen ist Mekonium vorhanden. Am Coecum jeder Frucht geht ein 3,5 cm langer Wurmfortsatz ab. Die Analöffnungen sind durchgängig.

Die beiden Nieren liegen bei Foet I direkt unter dem Zwerchfell, die Nebennieren sitzen ihren Polen in gewöhnlicher Weise auf. — Bei Foet II finden sich die Nieren mit ihren Nebennieren im normalen Lager. Sie sind kleiner als die von Foet I. Alle zeigen foetale Lappung und deutliche Mark- und Rindenzeichnung. Über Ureter und Blase ist nichts Besonderes zu sagen.

Brustkorb: Nach Entfernen der beiden Früchten gemeinsamen Brustwand tritt ein großer Herzbeutel zutage, in dem ein horizontal lang gestrecktes gemeinsames Herz liegt. Es besteht aus drei nebeneinanderliegenden Vertrikeln und einem großen gemeinsamen Vorhof, der hinter und etwas unterhalb der Herzkammern gelegen ist. Der Vorhof hat lateral rechts und links zwei Herzohren, aber keine Scheidewand. In seine links gelegene Hälfte münden die obere und untere Hohlvene und die Lungenvenen des linken Partners, in seine rechts gelegene Hälfte die gleichen Gefäße der rechten Frucht.

Die beiden lateral gelegenen Ventrikel sind links die linke Herzkammer mit dem Ursprung der Aorta für den Foet I, rechts der rechte Ventrikel mit der Art. pulmonalis für Foet II. In der Mitte zwischen den beiden eben genannten Ventrikeln liegt eine große Herzkammer, die aus der linken Kammer des rechten und der rechten Herzkammer des linken Individualteils verschmolzen ist; denn es entspringen aus ihr die Aorta für den rechten Foet und die Art. pulmonalis für den linken.

Bei Foet II kreuzt die Aorta die eine Art. pulmonalis unmittelbar nach ihrem Austritt aus dem Herzen; bei Foet I liegen diese Gefäße nebeneinander. — Die Aorten zweigen sich kranialwärts in normaler Weise auf. Sie ziehen beiderseits nach links herüber.

Dem Herzbeutel liegen zwei Thymusdrüsen auf. Sie reichen bis zum Zwerchfell und sind gleich groß. Beide Früchte haben normale Lungen

in normalen Pleurahöhlen. Die rechten Lungen sind dreilappig, die linken zweilappig. Kehlkopf, Luftröhre und Schilddrüsen sind beiderseits ohne Besonderheiten.

Kopfmaße		Gliedmaße linke Frucht cm	rechte Frucht cm
Glabellooccipitalumfang:			
linke Frucht . . . 34 cm	rechter Arm . .	18	18
rechte Frucht . . . 32 cm	linker Arm . .	18	18
Mentooccipitalumfang:	rechtes Bein . .	21,5	20
linke Frucht . . . 36 cm	linkes Bein . .	21	20,5
rechte Frucht . . . 34 cm			
Suboccipitofrontalumfang:			
linke Frucht . . . . 33 cm			
rechte Frucht . . . 31 cm			

Gewichte:

	Foet. I (links) g	g	Foet. II (rechts) g
Herz		17	
Lunge links	4,5		4,5
Lunge rechts	7		5
Leber		80	
Milz	2		0,5
Niere links	4		3
Niere rechts	5		4
Pankreas	3		3,5
Schilddrüse	2		1
Thymus	2		2
Nebenniere links . . .	1		1
Nebenniere rechts . . .	1		1

Zusammenfassung: Es handelt sich um einen monosymmetrischen Thoracopagus mit vier Armen und vier Beinen. Die Köpfe sind ungleich und zeichnen sich durch eine einseitige und eine doppelseitige Lippen-Kiefer-Gaumenspalte aus. Ein gemeinsames Doppelherz mit einem Vorhof und drei Kammern, eine gemeinsame Doppelleber mit zwei Gallenblasen sind vorhanden. In der Größe der Milzen besteht ein starker Unterschied. Die beiden Därme vereinigen sich im Bereich des Duodenums zu einem gemeinsamen Rohr. Es besteht Atresie eines großen Dünndarmabschnittes der rechten Frucht. — Zwei Nabelschnüre vereinigen sich 2 cm von der Bauchwand entfernt.

32. Thoracopagus monosymmetros tetrabrachius tetrapus (S. 642/37) ♂.

Männlicher Thoracopagus von 2420 g Gewicht, der im Bereiche der Brust und des Bauches bis zum Nabel zusammengewachsen ist. Die Paarlinge stehen sich nicht genau seitensymmetrisch gegenüber, sondern

wenden Gesicht und Brust etwas der sekundären Vorderseite zu. — Die Individualteile zeichnen sich durch außerordentlich große Ähnlichkeit aus. Beide sind 38 cm lang; Umfang und Form der Köpfe, Gesichtsbildung und Ohrmuscheln sowie Länge der Gliedmaßen stimmen fast genau überein. — Die Fingernägel erreichen die Fingerkuppen, die Zehennägel erreichen die Zehenkuppen nicht. Der Deszensus der Hoden ist beiderseits nicht vollendet. — Ein Stück gemeinsame Nabelschnur ist vorhanden und enthält zwei Venen und vier Arterien.

Brustkorb: Bei der Freilegung des Brustkorbes ergibt sich, daß die der sekundären Vorderseite zugekehrten Rippen beider Foeten vorn an einem gemeinsamen Sternum ansetzen. — Der Thorax weist fünf seröse Höhlen auf: je zwei Pleurahöhlen mit normalen Lungen für jede Frucht und hinter dem Sternum einen Herzbeutel mit dem gemeinsamen Herzen. Die beiden Lungen des rechten Paarlings sind dreilappig. Beim linken Individualteil ist die linke Lunge dreilappig, die rechte zweilappig und flach gedrückt infolge Raummangels, da die linke Frucht eine starke rechtskonvexe Skoliose im Bereich der ganzen Brustwirbelsäule aufweist. — Das gemeinsame Herz ist deutlich aus zwei Anlagen entstanden. Die rechte Hälfte, also dem rechten Kinde zugehörig, enthält zwei Ventrikel, einen rechten mit dem Ursprung der Art. pumonalis und einen linken mit dem Ursprung der Aorta. — Die dem linken Foeten zugehörende linke Hälfte des gemeinsamen Herzens ist einkammerig. Aus ihr entspringen die Art. pulmonalis und Aorta. In einen großen gemeinsamen Vorhof münden die oberen und unteren Hohlvenen und die Lungenvenen.

Die Halsorgane sind jederseits wohlausgebildet. Die beiden Speiseröhren münden jede in einen besonderen Magen, von denen der links gelegene kräftiger entwickelt ist als der rechte. Von jedem Magen geht ein 2 cm langes Stück Duodenum aus; beide vereinigen sich zu einem Dünndarmstück von 45 cm Länge. Dann teilt sich das Darmrohr wieder in zwei Schläuche für jede der beiden Beckenhöhlen. Eine Appendix ist jederseits an gewöhnlicher Stelle vorhanden.

In der Mitte der großen gemeinsamen Bauchhöhle liegt eine Leber, die aus zwei Organanlagen besteht. Diese haben eine schmale und langgestreckte Form: sekundäre Vorderseite: 7 : 5 : 1,5 cm und sekundäre Rückseite: 7 : 4,5 : 2 cm. Unter dem Zwerchfell sind sie links oben durch eine breite parenchymatöse Brücke verbunden. Bei dem der sekundären Vorderseite anliegenden Organ tritt die Nabelvene direkt von vorn in das Gewebe ein zwischen unterem und mittlerem Drittel der Leberoberfläche. Die zweite Leberhälfte liegt mit ihrer Oberfläche der sekundären Rückseite an. Die Nabelvene mündet hier in normaler Weise. — An der Unterfläche jeder Leber befindet sich eine Gallenblase. Zwei Pankreas liegen zwischen den beiden Leberhälften. Sämtliche Ausführungsgänge münden an der Vereinigungsstelle der beiden Duodena.

An der linken Seite jeder Frucht liegt eine wohlgebildete Milz, die des linken Partners ist größer als die des rechten.

Alle vier Nieren und Nebennieren sind gut ausgebildet und gleich groß. Die Nieren lassen sich leicht entkapseln und zeigen deutliche foetale Lappung und auf dem Schnitt normale Zeichnung. Über ihre Topographie ist nichts Besonderes zu bemerken. Jederseits mündet ein Ureter in die stark kontrahierte Blase; diese stellt ein 1 cm dickes wulstiges Gebilde von 3 cm Länge dar. — In der Gegend des inneren Leistenringes liegen bei beiden Individualteilen der rechte und linke Hoden.

Kopfmaße		Gliedmaße linke Frucht cm	rechte Frucht cm
Glabellooccipitalumfang:			
linke Frucht . . . 30 cm	rechter Arm . .	18	17,5
rechte Frucht . . . 30 cm	linker Arm . .	17,5	17,5
Mentooccipitalumfang:	rechtes Bein . .	18	18
linke Frucht . . . 31 cm	linkes Bein . .	18	17,5
rechte Frucht . . . 30 cm			
Suboccipitofrontalumfang:			
linke Frucht . . . 28 cm			
rechte Frucht . . . 28,5 cm			

Gewichte:

	Foet. I (rechts) g	g	Foet. II (links) g
Herz		10	
Lunge links	4		3,5
Lunge rechts	4		3,5
Leber		50	
Milz	1		1,5
Niere links	4,5		5
Niere rechts	4,5		5
Pankreas	0,5		0,5
Schilddrüse	0,5		0,5
Thymus	3		3,5
Nebenniere links . . .	1		0,5
Nebenniere rechts . . .	0,5		0,5

Zusammenfassung: Dieser Thoracopagus zeigt große Ähnlichkeit beider Individualteile. Es finden sich ein gemeinsames Herz mit einem Vorhof, dessen Scheidewand angedeutet ist, und drei Kammern und eine gemeinsame Doppelleber mit zwei Gallenblasen. Die Früchte haben getrennte Verdauungsorgane bis auf eine gemeinsame Dünndarmstrecke von 45 cm Länge. Die Nabelschnur enthält zwei Venen und vier Arterien. Im Bereich der Brustwirbelsäule der linken Frucht besteht eine rechtskonvexe Skoliose.

Frage des Situs inversus bei Doppelbildungen.

Bei dieser Anzahl von untersuchten Doppelbildungen fällt auf, daß die angebliche Neigung einer spiegelbildlichen Anordnung der Organe nirgends zu finden ist, angedeutet nur bei einzelnen Organen in den Fällen 20 und 24.

An Doppelbildungen bei Triton wurden die Veränderungen des Situs zuerst von Spemann und Falkenberg ausführlich behandelt. Sie fanden, daß bei Durchschnürungs- und Durchschneidungszwillingen in etwa der Hälfte der Fälle der rechte abnormen Situs zeigte, während der linke normal war. Sie suchten dieses Verhalten dadurch zu erklären, daß bei der Durchführung eine Umkehr der Eistruktur, in welcher die normalen Asymmetrien des Larvenkörpers enthalten seien, herbeigeführt würde. Oder nach einer anderen Hypothese von Spemann und Falkenberg

sollte der Situs inversus durch Defekte an den innenständigen Seiten von Doppelbildungen und Durchschnürungszwillingen hervorgerufen sein, indem verschiedene Krümmungen des Körpers und der Organe dadurch bedingt wurden. Aber dieses Vorkommen von Situs inversus der rechten Frucht bei künstlich erzeugten Doppelbildungen findet sich nicht bestätigt bei frei in der Natur vorkommenden Doppelbildungen, wie Politzer an Urodelen nachgewiesen hat. Natürlich entstandene Doppelbildungen unterscheiden sich von künstlich erzeugten außerdem noch durch weitgehendere Verdoppelung der inneren Organe, als äußerlich sichtbar ist, und durch normale Größe.

Nach Pernkopf ist die Asymmetrie im Keime gegeben, und die Wachstumsbewegungen der einzelnen Organe vollziehen sich unabhängig von einander ohne mechanische Beeinflussung. Im linken Keimantimer ist der bestimmende Faktor für die typisch normale Asymmetrie vorhanden. Im rechten Keimantimer fehlt er und kann bei Durchschnürungsversuchen durch Selbstregulation nicht ersetzt werden. — Die Doppelbildung entsteht meist durch Teilung der Furchungszellen nicht genau in der Medianebene, so daß beide etwas von dem Faktor, der die typisch normale Asymmetrie bestimmt, mitbekommen. Darum kommt es nur sehr selten vor, daß bei Doppelbildungen einer normal und der andere invers ist. Höchstens kann der eine Fruchtanteil normalen und der andere zum Teil inversen Bau haben.

Zusammenfassung der Ergebnisse.

Die Ergebnisse dieser Arbeit habe ich in einer listenartigen Übersicht dargestellt. So zeigt sich in der Tat bei unzweifelhafter Eineiigkeit doch in mancher Hinsicht greifbarer Unterschied im Phaenotyp der Organismusbildung. Nach Beobachtung an lebenden unfreien Doppelbildungen scheinen auch funktionelle körperliche und seelische Reaktions-Differenzen beobachtet zu sein:

Hübner berichtet in Lubarsch-Ostertags Ergebnissen, 15. Jahrgang, 1911, 2. Abteilung, Seite 168, von verschiedener Reaktionsweise auf Tuberkulose trotz Kommunikation der Gefäße.

Die Pygopagenschwestern Blazek — daselbst, Seite 169 — zeigten eine weitgehende Unabhängigkeit voneinander in somatischer und psychischer Hinsicht. Temperament, Intelligenz und Neigungen waren nicht gleich. Verschiedene Krankheiten wurden von einer allein durchgemacht: Diphtherie von der einen, Chorea von der andern.

Auch die siamesischen Zwillinge Chang und Enk Bunker waren in bezug auf Temperament, Auffassungsgabe, Gedächtnis und Neigungen verschieden. Der eine war Alkoholiker, der andere Abstinent (Hübner, S. 169).

Es ist an und für sich solche Unterschiedlichkeit nicht als Regel anzusehen. Aber sie weist doch unbedingt darauf hin, daß neben den einheitlichen genotypischen Entwicklungskräften die Wirkung der in Utero matris gegebenen Umweltbedingungen für jeden einzelnen Anteil der Doppelfrüchte zu bedenken ist. Raum und Lagebedingungen sind vielleicht bedeutungsvoll für manche Ungleichheit der beiden Anteile; nicht ausgeschlossen ist möglicherweise auch ein gewisser Unterschied oder doch eine zeitlich d. h. befristet wirksame Ungleichheit der Blutzufuhr und Blutabteilung, wenn derlei Unterschiede an den Fruchtanteilen unfreier Doppelbildungen erhoben werden. Für die angebliche Neigung solcher unfreier Zwillinge zu spiegelbildlicher Organordnung im einen Fruchtanteil gegenüber dem andern Fruchtanteil ergab mein Beobachtungsgut keinen Anhalt.

Schrifttum.

1. Ahlfeld: Die Mißbildungen des Menschen, 1880.
2. Bing, Bisbet: Über einen Thorakopagus, speziell über seine Herzverhältnisse. Virchows Archiv 242, 1923.
3. Biskamp, Erich: Dürers „Sau von Landser", ein Beitrag zur vergleichenden Lehre über den Cephalothoracopagus. Virchows Archiv 287, 1933.
4. Brilling, Hans-Heinrich: Über Zweiköpfigkeit, besonders über „die Eigenart ihrer Wirbelsäulen".
5. Busse, Walter: Zur Frage des Ileothoracopagus tripus. Zeitschrift für die gesamte Anatomie, 1. Abt.: Anatomie und Entwicklungsgeschichte. Band 90, 1929.
6. Foerster, August: Die Mißbildungen des Menschen. Jena, 1869.
7. Frädrich, Günter: Ein menschlicher Pygopagus. Zieglers Beiträge, Band 97, 1936.
8. Gruber, Gg. B.: Kapitel „Mißbildungen" in Aschoffs Lehrbuch der pathologischen Anatomie.
9. Gruber, Gg. B.: Über Zweiköpfigkeit bei Menschen. Abhandlungen der Gesellschaft der Wissenschaften, Göttingen, 1931.
10. Gruber-Eymer: Beiträge zur Kenntnis der Dicephalie. Zieglers Beiträge, Band 77, 1927.
11. Hübner, Hans: Die Doppelbildungen des Menschen und der Tiere. Lubarsch-Ostertags Ergebnisse der allgemeinen Pathologie und path. Anatomie. 15. Jahrgang, 1911, 1. und 2. Abt.
12. Jagnow: Die anatomischen Verhältnisse eines Dicephalus pseudotribrachius tetramanus. Zeitschrift für die gesamte Anatomie, 1. Abt. Anatomie und Entwicklungsgeschichte, Band 90, 1929.
13. Pernkopf: Über Asymmetrie, Inversion und Vererbung. 1937.
14. Pfeffer, Wolfgang: Über Zweiköpfigkeit bei Tier und Mensch. Zieglers Beiträge, Band 89, 1932.
15. Politzer, G.: Die Doppelbildungen der Urodelen. Archiv für Entwicklungsmechanik. 108, 1926.
16. Röver, Otto: Betrachtungen zur Frage des Ileothoracopagus. Zieglers Beiträge, Band 99, Heft 1, 1937.
17. Schwalbe, Ernst: Die Morphologie der Mißbildungen des Menschen und der Tiere. 2. Teil: Die Doppelbildungen. 1908.
18. Spemann und Falkenberg: Über asymmetrische Entwicklung und Situs inversus viscerum bei Zwillingen und Doppelbildungen. Archiv für Entwicklungsmechanik, 45, 1919.
19. Walbaum: Prosopothorakopagus und Thorakopagus. Virchows Archiv, 280, 1931.

Lebenslauf.

Am 3. Oktober 1908 wurde ich als Tochter des Oberstudiendirektors Dr. Friedrich Pol und seiner Frau Hildegard, geb. Kant, zu Berlin-Wilmersdorf geboren. In Hattingen (Ruhr) und in Leer (Ostfriesland) besuchte ich das Lyzeum und verließ es Ostern 1925 mit Obersekundareife. Dann ging ich ein Jahr auf die der Staatlichen Goetheschule in Hildesheim angegliederte Frauenschule und betätigte mich anschließend mehrere Jahre im Haushalt meines Vaters. Um Medizin studieren zu können, trat ich Ostern 1931 in die Oberprima des Städtischen Oberlyzeums zu Leer ein und bestand dort im Februar 1932 die Reifeprüfung. Im Sommersemester 1932 begann ich mein medizinisches Studium und besuchte die Universitäten Münster, Freiburg i. Br. und Göttingen, wo ich am 28. Juni 1938 das Staatsexamen beendete. Augenblicklich bin ich als Medizinalpraktikantin an der Medizinischen Universitätsklinik zu Göttingen.

Sekundäre Vorderseite A.

Cephalothoracopagus.

(Beobachtung 30.)

Sekundäre Vorderseite B.

(Beobachtung 30.)

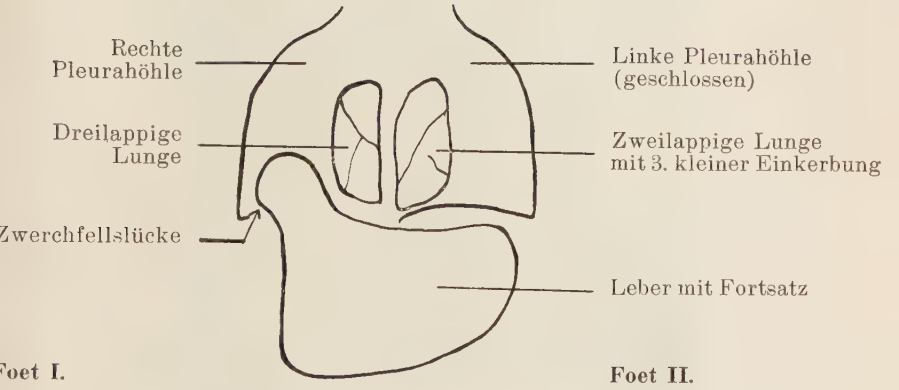

Skizze zu Beobachtung 30.
Sekundäre Vorderseite A.

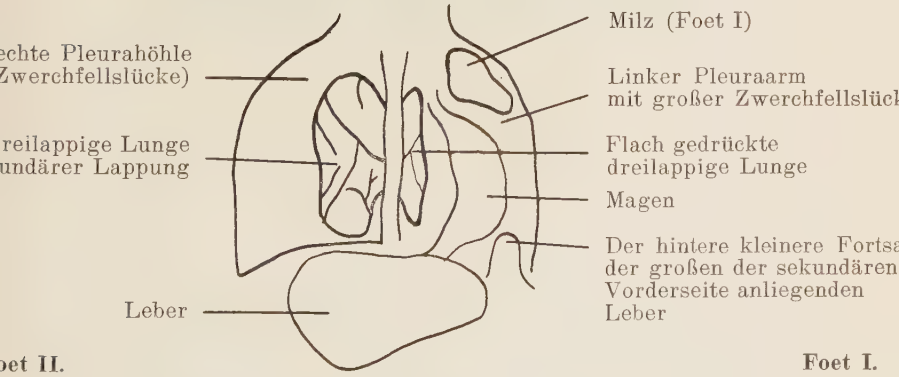

Skizze zu Beobachtung 30.
(Sekundäre Vorderseite B.)

Äußere Ähnlichkeiten

Innere Ähnlichkeiten

Beobacht.-Nr.	Geschlecht	Bezeichnung	Größe der Fruchtant.	Kopfbildung	Rhachischisis	Ohren	Hasenscharte	Gliedmaßen	Zwerchfell, Pleura, Pericard	Leber	Milz	Magen, Darm	Nieren
10.	♀	Dicephalus diprosopus monauchenos tetrophthalmus	gleich	zwei gleiche Gesichter	Cranio-rhachischisis occipito-cervico-dorsalis bd. Fruchtanteile	gleich	—	gleich	Zwerchfellslücke und offenes Pleuropericardialloch nur in der link. Fruchthälfte	Bauchorgane gemeinsam und teilweise in die linke Pleurahöhle vorgefallen			
11.	♀	Dicephalus diauchenos dibrachius	gleich	gleich	—	gleich	—	gleich	Zwerchfellslücke nur links. — Links u. rechts offen. Foramen pleuropericardiacum	die gemeinsamen Bauchorgane liegen teilweise in der linken Pleurahöhle der linken Fruchthälfte			
12.	♂	Dicephalus	nur Eingeweide vorhanden gewesen			—		—	drei Pleurahöhlen, ein Herzbeutel. Zwerchfell- und Pleuropericardiallücke zur intermediären Pleurahöhle	soweit doppelt vorhanden, kein Unterschied			
13.	♀	Dicephalus tetrabrachius symbrachius medius	gleich	gleich	—	nur Skelett mit Eingeweide			vier Pleurahöhlen, ein Herzbeutel. Zwerchfellslücke rechts im linken Fruchtanteil	eine große Leber	nur bei der linken Frucht vorhanden	Mägen verschieden angeordnet	ohne Besonder
14.	♀	Dicephalus tetrabrachius symbrachius medius	gleich	linker Kopf etwas kleiner, sonst gleich	—	gleich	—	gleich	vier Pleurahöhlen. Zwerchfellslücke bei der rechten Frucht links u. bei der linken Frucht rechts. — Zwei Herzbeutel	eine Leber	bei der rechten Frucht in d. linke Pleurahöhle vorgefallen. Bei der linken Frucht normale Lage	Dystopie d. rechten Magens. Atresie d. rechten Duodenums	zwei gleiche Nieren
15.	♂	Dicephalus tetrabrachius bispinalis	gleich	gleich	—	gleich	—	gleich	vier Pleurahöhlen. Linke Zwerchfellslücke der rechten Frucht. — Zwei Herzbeutel	liegt rechts teilweise in der linken Pleurahöhle	Dystopie der rechten Milz	Dystopie d. rechten Magens und Dünndarms	gleich
16.		Diprosopus triorbitarius tetrophthalmus	gleich	Gesichter etwas ungleich	Anencephalie	gleich	rechts Spaltung des weichen Gaumens, beiderseits kleiner Lippeneinkniff	gleich	im übrigen einfach gebildet		—	—	—
17.	♀	Dicephalus pseudotribrachius tetramanus	ungleich	etwas ungleich	—	gleich	—	gleich	links normale Pleurahöhlen, rechts Zwerchfellslücken	teilweise in den Pleurahöhlen der rechten Frucht gelegen	Milz der rechten in die rechte Pleurahöhle vorgefallen	größtenteils in d. rechten Pleurahöhle der rechten Frucht	zwei normale Nieren vorhand

Beobacht.-Nr.	Geschlecht	Bezeichnung	Größe der Fruchtant.	Kopfbildung	Rhachischisis	Ohren	Hasenscharte	Gliedmaßen	Zwerchfell, Pleura, Pericard	Leber	Milz	Magen, Darm	Nieren	Nebennieren	Genitalorgane	Herzen	Lungen	Gefäße	Skelett	Sonstiges
		Äußere Ähnlichkeiten							**Innere Ähnlichkeiten**											
1.	♀	Diprosopus dioplithalmus tetrophthalmus	gleich	zwei gleiche Gesichter	Lumbale Spina bifida	eine abnorme Ohrmuschel	jederseits Lippen-Nasen-Oberkiefer spalte	gleich	zwei Pleurahöhlen, ein Herzbeutel. Zwerchfellslücke und offenes Foramen pleuropericardiacum links	nur einfach gebildet und teilweise in die linke Pleurahöhle vorgefallen			nur in Einzahl:	symmetrisch gebildet		nur eine Herzanlage	verschiedene Lappung.	einfach	soweit doppelt gleichmäßige Ausbildung	—
2.	♀	Diprosopus Dicephalus diotus distomus	gleich	zwei gleiche Kopfhälften mit Anencephalie	Cranio-rhachischisis cervicodorsalis	gleich	jederseits Lippen-Kiefer-Gaumen-spalte	gleich	zwei Pleurahöhlen. Rudimentäre dritte Pleurahöhle. Ein Herzbeutel. Keine Lücken	einfach gebildet			beide Nieren klumpig u. hoch stehend	verkleinert und ventral verschob.	einfach und symmetrisch	ein Herz	gleich	einfach	soweit doppelt, gleiche Entwicklung	—
3.	♀	Diprosopus tetrorbitarius tetrophthalmus	gleich	gleich	Cranio-rhachischisis cervicolumbodorsalis beiderseits	gleich	—	gleich	Zwerchfellslücke und offenes Foramen pleuropericardiacum links	wie die Organe eines Individuums gestaltet und größtenteils in die linke Pleurahöhle vorgefallen					rechts Leistenhoden; links normal	ein Herz	verschiedene Lappung. —	einfach	zwei gleiche Schädel und Wirbelsäulen	—
4.	♀	Dicephalus dibrachius	völlig ungleich	gänzlich verschieden	Spina bif. cervico dorso-lumbale rechts; Spina bif. dorsolumb. links	gleich	nur links Lippen-Oberkieferspalte	gleich	zwei Pleurahöhlen. Dritte gemeins. Pleurahöhle mit Foramen pleuropericardiacum	soweit doppelt vorhanden, keine Unterschiede			Deformierung der in der rechten Fruchtseite gelegenen Niere	auf jeder Seite gleich	einfach und symmetrisch	ein Herz	gleich	abweich. Venenverhältnisse. — Art. umbilicalis nur l. vorhanden	ein Schädel normal, der andere verunstaltet, rechte Wirbelsäule: Verdoppelung d. Knochenkerne	rechts war bei der Geburt offenbar eine occipitale Meningoexencephalie vorhanden
5.	?	Dicephalus monohemicranius tribrachius	völlig ungleich	völlig ungleich Monohemikranie	Rhachischisis totalis rechts	—	—	ein Arm und Bein jed. Frucht gleich; dritter Arm gemeinsam		war nicht untersucht			—	—	—	—	—	—	ungleiche Schädel. Ungleiche Krümmung der Wirbelsäulen. In der unter. recht. Wirbelsäule Doppelung der Knochenkerne	—
6.	♂	Dicephalus triomus dibrachius	gleich	sehr ähnlich	—	gleich	—	gleich	vier Pleurahöhlen. Zwerchfellslücke links in der rechten Fruchthälfte	gemeinsame Leb., teilweise in der link. Pleurahöhle der recht. Frucht	links hinter dem Magen gelegen, rechts nicht vorhanden	ungleiche Längen der Speiseröhren. Der rechte Magen im Pleuraraum	zwei Nieren und Nebennieren symmetrisch entwickelt, gleich große dritte intermediäre Niere		an jeder Seite Leistenhoden	zwei übereinstimmende Herzen	Dystopie einer Lunge d. linken Frucht	etwas ungleich	beiderseits gleiche Verhältnisse	—
7.	♂	Dicephalus tribrachius tetramanus	gleich	völlig gleich	—	gleich	—	ein Arm und Bein jed. Frucht gleich; dritter intermed. Arm	Zwerchfellslücken bei beiden Früchten links; offenes Foramen pleuropericardiacum zur link. Pleurahöhle der rechten Frucht	eine verschmolz. Leber	links im Pleuracavum gelegen, rechts klein und mit dem Pankreas verwachsen	Der linke Magen und zahlreiche Darmschlingen in der lateralen Pleurahöhle der linken Frucht	Dystopie und Deformierung der rechten Niere. Links Lage und Bau normal	drei Nebennieren. Rechte Nebenniere sehr groß u. mit der dritten Nebenniere verbunden	links Leistenhoden	gemeinsam Herz aus zwei gleichen Anlagen	verschiedene Lappung Dystopie und Hypoplasie der linken Lunge der link. Frucht	im wesentlichen übereinstimmend	große Übereinstimmung	—
8.	♀	Ileothoracopagus tripus tetrabrachius	gleich	gleich	—	gleich	—	vier Arme und zwei Beine gleich; drittes intermed. Bein	die Organe entsprechen sich bei beiden Früchten				—	—	Re.: Uterus didelphys m. 2 Vaginen. Lks.: normaler Uterus u. Vagina	beiders. normal	—		beiderseits gleich	Kloakenbildung bei jeder Frucht
9.	♂	Dicephalus diprosopus tetrophthalmus	gleich	zwei gleiche Gesichter	Cranio-rhachischisis occipito-cervical, beider Hälften	gleich	—	gleich	drei Pleurahöhlen, ein Herzbeutel. Keine Lücke.	wie die Organe eines Einzelwesens gestaltet				—	—	eine norm. Herzanlage	zwei zweilappige Lung., eine dritte einlapp. Lunge	einfach	zwei gleiche Schädel und halbe Wirbelsäulen	—

			Äußere Ähnlichkeiten					Innere Ähnlichkeiten											
Beobacht.-Nr.	Geschlecht	Bezeichnung	Größe der Fruchtant.	Kopfbildung	Rhachischisis	Ohren	Hasenscharte	Gliedmaßen	Zwerchfell, Pleura, Pericard	Leber	Milz	Magen, Darm	Nieren	Nebennieren	Genitalorgane	Herzen	Lungen	Gefäße	Skelett	Sonstiges
18.	♂	Ileothoracopagus tripus	erheblich. Unterschied	deutliche Unterschiede	—	ähnlich	—	ähnlich	vier Pleurahöhlen. Zwerchfellslücken im linken Anteil der rechten und im rechten Anteil der linken Frucht	Beiderseits Vorfall eines Leberanteils in die Pleurahöhlen	nur bei der linken Frucht vorhanden	einseitige Atresia ani. — Dystopie des Magens und abnormer Verlauf der Speiseröhre einer Frucht	ungleich ausgebildet	ähnlich	verschieden gelagert	ein Herz viermal größer als das andere	Hypoplasie der linken Lunge der rechten Frucht und der rechten Lunge der linken Frucht	deutlicher Unterschied	Unterschied in der Größe	Ungleichheit der Thymusdrüsen
19.	♀	Ileothoracopagus tripus	ungleich	ungleich	—	ähnlich	—	gleich	gleich	gleich	rechts nicht nachweisbar	gleich	gleich	gleich	gleich	nur ein Herz vorhanden	Lungen gleich	weitgehende Übereinstimmung	große Ähnlichkeit	unterschiedliche Entwicklung der Thymus und Bauchspeicheldrüsen
20.	♀	Thoracopagus tetrabrachius monosymmetros	starker Unterschied	ähnlich	—	ähnlich	—	Valgusstellung des recht. Fußes der recht. Frucht	gleich	ähnlich	ähnlich	links: normale Lage von Magen und Duodenum; rechts invers.	gleich	gleich	gleich	ein gemeinsames Herz	gleich	im wesentlichen übereinstimmend	ungleiche Krümmung der Wirbelsäulen	
21.		Cephalothoracopagus	gleich	—	—	ähnlich	—	gleich	—	—	ohne Besonderheiten				—	wegen der Art der Verwachsung nicht zu vergleichen	ähnlich	ähnlich	—	Meningocele in der Lendengegend des einen Fruchtanteils
22.		Cephalothoracopagus	gleich	—	—	ähnlich	—	gleich	—	—	die inneren Organe waren nicht präpariert				—	—	—	—	—	bei jeder Frucht in der Lendengegend eine kleinapfelgroße Meningocele
23.		Prosopothoracopagus	gleich	gleich	—	gleich	—	gleich	zwei Pleurahöhlen für die linke, eine für die rechte Frucht. Beiders. Pericardiallücken		Soweit doppelt vorhanden, sind diese Organe gleichmäßig ausgebildet				—	ein gemeinsames Herz	gut entwickelte Lungen der link., miteinander verschmolzene Lungen der rechten Frucht	ungleich ausgebildet	ähnlich	—
24.	♀	Ileothoracopagus tribrachius tripus	großer Unterschied	ähnlich	—	ähnlich	—	ähnlich	gleich	—	links normal, rechts nicht nachweisbar	bei der rechten Frucht atypischer Verlauf d. Speiseröhre; im übrig. gleich	rechts Hufeisenniere und Hydroureter. Links eine normale und eine Cystenniere. Ureter normal	rechts: Nebennieren verschmolzen. Links: normal	ähnlich	ungleiche Größe	ähnlich	Unterschiede vorhanden	Verschmelzung verschied. Wirbel nur bei der rechten Wirbelsäule	die Bauchspeicheldrüsen ungleich entwickelt. — Spiegelbildlichkeit der Organe des Blutkreislaufs, der Lungen und des Harnsystems angedeutet.
25.	♂	Pygopagus	völlig ungleich	völlig ungleich	Encephalocele und Spina bifida der einen Frucht	ungleich	—	ungleiche Länge. Macrodactylie bei einer Frucht	Abnorm hoher Zwerchfellstand der einen Frucht	rechts viermal so groß wie links	rechts erheblich größer als links	ähnlich	bei einer Frucht Aplasie d. linken Niere und des Ureters	gleich	beiders. normal	ein Herz doppelt so groß wie das andere	sehr kleine Lungen der einen Frucht	ungleiche Entwicklung	das eine Knochensystem in der Entwicklung gegenüber dem anderen erheblich zurückgeblieben	Ungleichheit der Thymusdrüsen

		Äußere Ähnlichkeiten							Innere Ähnlichkeiten									
Beobacht.-Nr.	Geschlecht	Bezeichnung	Größe der Fruchtant.	Kopfbildung	Rhachischisis	Ohren	Hasenscharte	Gliedmaßen	Zwerchfell, Pleura, Pericard	Leber	Milz	Magen, Darm	Nieren	Nebennieren	Genitalorgane	Herzen	Lungen	Gefäße	Skelett	Sonstiges
26.	♂	Dicephalus mit hinterer Wirbelsäulenspaltung	gleich	sehr ähnlich	Rhachischisis beiderseits	gleich	—	gleich	beiderseits offenes Pleuropericardialloch. Zwerchfellslücke rechts	gemeinsam	ohne Besonderheiten	gemeinsam	rechts etwas größer als links	ohne Besonderheiten	links: normal, rechts: Kryptorchismus	ein gemeinsames Herz	Hypoplasie der rechten zweilappigen Lunge	gemeinsam	rechts stärkere Krümmung der Knochenkernachse als links. Beiderseits Fehlen der hinteren Wirbelbögen des Atlas	—
27.	♂	Thoracopagus tetrabrachius tetrapus	ungleich	ungleich	—	gleich	—	gleich	gleich	links größer als re. Rechts Fehlen der Vena umbilicalis und des Ductus Arantii	ohne Besonderheiten	Atresia recti rechts	links normal, rechts stark mißbildet	ähnlich	rechts: Fehlen des Penis	ungleich	ähnlich	Nabelschnur mit Gefäßen nur zur linken Frucht gehend. Auch sonst ungleich	Unterschiede in bezug a. Knochenkerne, Bau der Wirbelsäulen und der Becken	—
28.	♀	Thoracopagus monosymmetros	gleich	gleich	—	ähnlich	—	gleich	gleich	gleich	gleiche Lage; Unterschied der Größe	gleich	leichte Derformierung der Nieren b. ein. Frucht	gleich	gleich	gleich	verschied. Größe	gleich	starke Lordose der einen Frucht	—
29.	♀	Janiceps monosymmetros	ungleich	gleich	—	ähnlich	—	gleich	gleich	Unterschied in d. Größe. Gleiche Form	Lage verschieden	größtenteils gemeinsam; sonst ähnlich	gleich	bei einer Frucht Aplasie einer Nebenniere	Uterus arcuatus der einen Frucht	wesentl. Unterschiede in bezug auf Größe und Gefäßabgänge	gleich	ungleiche Größe u. verschiedener Verlauf	ähnlich	—
30.	♀	Cephalothoracopagus disymmetros	gleich	gleich	—	ähnlich	—	gleich	Zwerchfellslücken der einen Frucht	Doppelleber	unterschiedliche Lage und Größe	größtenteils gemeinsam; sonst gleich	gleich	gleich	gleich	wegen der Art der Verwachsung nicht zu vergl.	Hypoplasie einer Lunge der einen Frucht	Verlauf u. Größe ähnlich	gleich	—
31.	♂	Thoracopagus monosymmetros tetrabrachius tetrapus	gleich	ungleich	—	gleich	eine Fr. mit einseitig., die andere mit doppelseitiger Lippen-Kiefer-Gaumenspalte	ähnlich	ein Herzbeutel, vier Pleurahöhlen	Doppelleber	Unterschied in bezug auf Lage und Größe	Atresie eines großen Dünndarmabschnittes der rechten Frucht	ähnlich	ähnlich	gleich	zwei miteinander verwachs. Herzanlagen	gleich	ähnlich	übereinstimmend	—
32.	♂	Thoracopagus monosymmetros tetrabrachius tetrapus	gleich	gleich	—	gleich	—	gleich	ein Herzbeutel, vier Pleurahöhlen	Doppelleber	Lage normal; Unterschied in der Größe	ein Magen kräftiger als der andere	gleiche Lage und Ausbildung	gleich	beiders. Leistenhoden	ein Herz aus zwei Anlagen. Eine Herzhälfte einkammerig, die and. zweikammer.	unterschiedliche Lappung. Hypoplasie ein. Lunge der linken Frucht infolge d. Skoliose	ähnlich	Rechtskonvexe, Skoliose d. einen Frucht	—